cplus
Einfach. Mehr. Wissen.

ATF-ZERTIFIZIERT

Fortbildungsreihe Kleintiere 2022

Außen hui, innen krank

cp pharma

Inhaltsangabe

Anatomie ..... Seite 6

Zahnwechsel ..... Seite 27

Röntgentechnik ..... Seite 29

Fälle ..... Seite 43

Gesundheit beginnt im Maul

Zahnheilkunde statt Zufallsbefundung im Praxisalltag

Mehr als 60% alle Hunde und Katzen über drei Jahre leiden an einer Erkrankung der Zähne oder des Zahnhalteapparates. Das macht die Maulhöhle zum am häufigsten erkrankten Organ. Oft fällt es den Tierhaltern jedoch nicht auf, wenn die Tiere unter Zahnschmerzen leiden und die sichtbaren Befunde sind häufig sehr diskret und leicht zu übersehen.

Für die gründliche Untersuchung der Maulhöhle ist in der Regel eine Narkose notwendig, in deren Rahmen das intraorale Dentalröntgen eine exakte Diagnosestellung ermöglicht.

Therapeutisch hat sich in der veterinärmedizinischen Zahnheilkunde in den letzten Jahren viel getan.

Für diese CPlus-Fortbildungsreihe haben ausgewiesene Zahnspezialistinnen das umfangreiche Fachgebiet in zwei überschaubare Kapitel unterteilt und erklären diese ausführlich anhand von prägnanten Fallbeispielen.

Außen hui, innen krank

Scheinbar milde aber schmerzhafte Veränderungen erkennen

Zahnschmerzen bei Tieren sind meist nicht auf den ersten Blick zu erkennen. Die Tiere leiden still und artspezifisch sehr unterschiedlich. Und doch: 70 - 80% aller über drei Jahre alten Hunde und Katzen weisen eine Erkrankung des Parodontalapparates auf. Die häufigsten dieser Zahnerkrankungen entstehen unter dem Zahnfleischrand und können ohne intraorales Dentalröntgen nicht erkannt und nicht richtig therapiert werden. In dieser Fortbildung erfahren Sie von der erfahrenen Zahnspezialistin Dr. Cathrin Zehetmeier, wie Zähne aufgebaut sind und sich im Laufe der Zeit anatomisch entwickeln. Sie erkennen durch die Darstellung anschaulicher **Fallbeispiele** die Notwendigkeit des intraoralen dentalen Röntgens für eine sichere Diagnostik und zielgerichtete Therapie und können Fallstricke vermeiden.

Dr. med. vet.
Cathrin Zehetmeier

Isen bei München

Zusatzbezeichung Zahnheilkunde

Fachtierärztin für Zahnheilkunde der Kleintiere

Weiterbildungsermächtigte für das Gebiet „Zahnheilkunde der Kleintiere“

Mitglied **DGT** (Deutsche Gesellschaft für Tierzahnheilkunde) und **EVDS** (European Veterinary Dental Society)

Außen hui – innen krank

Ein Vortrag zum Thema Intraorales Röntgen bei der Zahnbehandlung

Dr. Cathrin Zehetmeier
Zusatzbezeichnung Zahnheilkunde
Fachtierärztin für Zahnheilkunde der Kleintiere
Mitglied der Deutschen Gesellschaft für Tierzahnheilkunde DGT
Weiterbildungsermächtigte für das Gebiet „Zahnheilkunde der Kleintiere“
Hygienebeauftragte für die Zahnarztpraxis mit Freigabeberechtigung

cp pharma

NOTIZEN:

Brauche ich immer ein intraorales Röntgenbild für die Zahnbehandlung?

cp pharma

© Dr. Cathrin Zehetmeier – Fachtierärztin für Zahnheilkunde der Kleintiere

NOTIZEN:

Außen hui – innen krank

Brauche ich immer ein intraorales Röntgenbild für die Zahnbehandlung?

cp pharma

© Dr. Cathrin Zehetmeier – Fachtierärztin für Zahnheilkunde der Kleintiere

NOTIZEN:

Röntgen – Wozu?

- Zahnsanierung ist viel mehr als eine kosmetische Zahnsteinentfernung –> ohne Röntgen und Sondierung ist moderne Zahnmedizin nicht mehr möglich
- 70% bis 80% aller Hunde und Katzen > 3 Jahren weisen eine Erkrankung des Parodontalapparates auf (1)
- 30% (knapp) der Hunde und 40% der Katzen mit klinisch gesunden Zähnen zeigen im Röntgen einen behandlungswürdigen Befund (2)
- Weitere Abklärung unspezifischer Symptomatik
- Basis für Entscheidungen in der Behandlungsstrategie
- Basis für Therapieverlauf und Kontrolle
- Dokumentation für Besitzer → Compliance

(1) Wiggs RB, Lobprise HB. Periodontology. In Wiggs RB, Lobprise HB (eds): *Veterinary Dentistry Principles and Practice*. Philadelphia: Lippincott—Raven, 1997, pp 186-231(2)
(2) Verstraete FJ, Kass PH, Terpak CH. Diagnostic value of full-mouth radiography in cats / dogs. *Am J Vet Res* 1998 Jun; 59(6):692-5, 686-91

cp pharma

© Dr. Cathrin Zehetmeier – Fachtierärztin für Zahnheilkunde der Kleintiere

NOTIZEN:

Indikationen für das intraorale Röntgen

- Parodontalerkrankungen
- Zahnfrakturen
- Zahnverfärbungen
- Zahnlockerung
- Freiliegende Bifurkation
- Zahnabrasion, -attrition
- V.a. Zahnresorptionen (früher: FORL, CORL)
- Vor und nach jeder Extraktion
- Persistierende Milchzähne
- Fehlende Zähne
- Karies
- Kauprobleme
- Nach Trauma
- Tumorverdacht, Umfangsvermehrung
- Therapieverlauf und Kontrolle

© Dr. Cathrin Zehetmeier – Fachtierärztin für Zahnheilkunde der Kleintiere

NOTIZEN:

ANATOMIE – Kenntnisse sind hilfreich

© Dr. Cathrin Zehetmeier – Fachtierärztin für Zahnheilkunde der Kleintiere

NOTIZEN:

Gefäßlöcher – röntgenologisch relevant - HUND

Foramen mentale – distales, mittleres

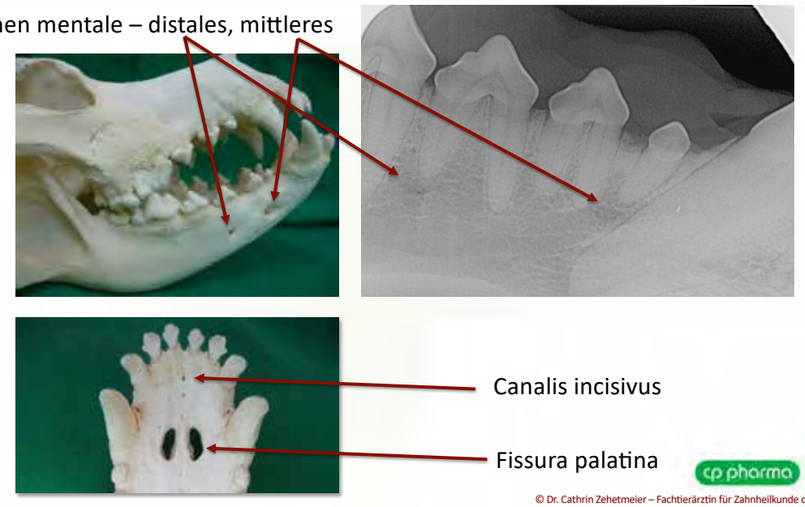

© Dr. Cathrin Zehetmeier – Fachtierärztin für Zahnheilkunde der Kleintiere

NOTIZEN:

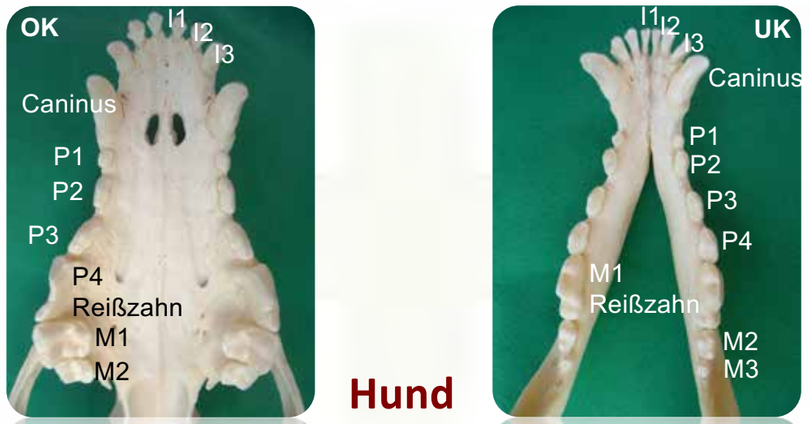

© Dr. Cathrin Zehetmeier – Fachtierärztin für Zahnheilkunde der Kleintiere

NOTIZEN:

Gefäßlöcher – röntgenologisch relevant - KATZE

Foramen mentale – distales, mittleres

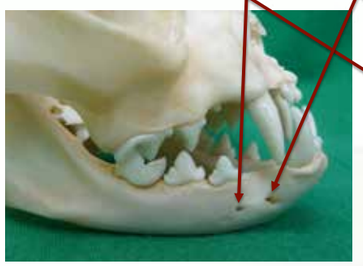

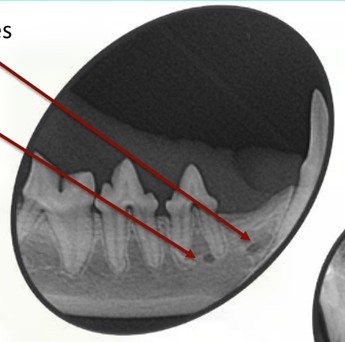

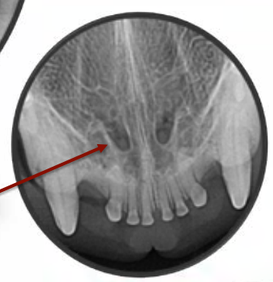

Fissura palatina

© Dr. Cathrin Zehetmeier – Fachtierärztin für Zahnheilkunde der Kleintiere

NOTIZEN:

Katze

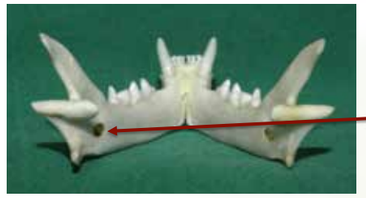

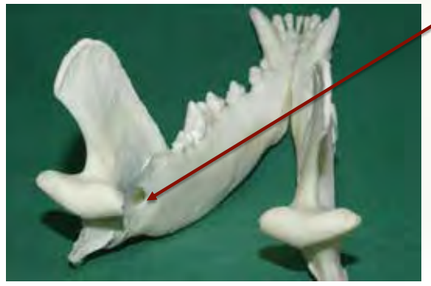

Hund

Gefäßlöcher bzw. Gefäßkanäle
> Foramen mandibulare
> Eingang in den Mandibularkanal
> wichtig für die Lokalanästhesie
> im Röntgen selten zu sehen

Small Animal Sugery 2nd Ed., 2002 by Mosby Inc.

© Dr. Cathrin Zehetmeier – Fachtierärztin für Zahnheilkunde der Kleintiere

NOTIZEN:

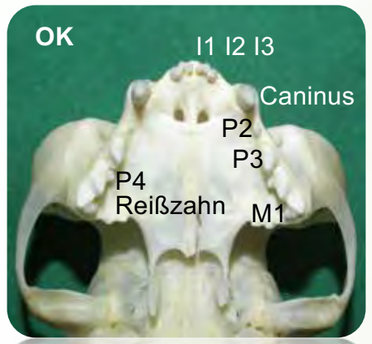

Katze

© Dr. Cathrin Zehetmeier – Fachtierärztin für Zahnheilkunde der Kleintiere

NOTIZEN:

Zahnschema – HUND - Triadan

© Dr. Cathrin Zehetmeier – Fachtierärztin für Zahnheilkunde der Kleintiere

NOTIZEN:

Zahnschema – HUND – Triadan + Anzahl Wurzeln

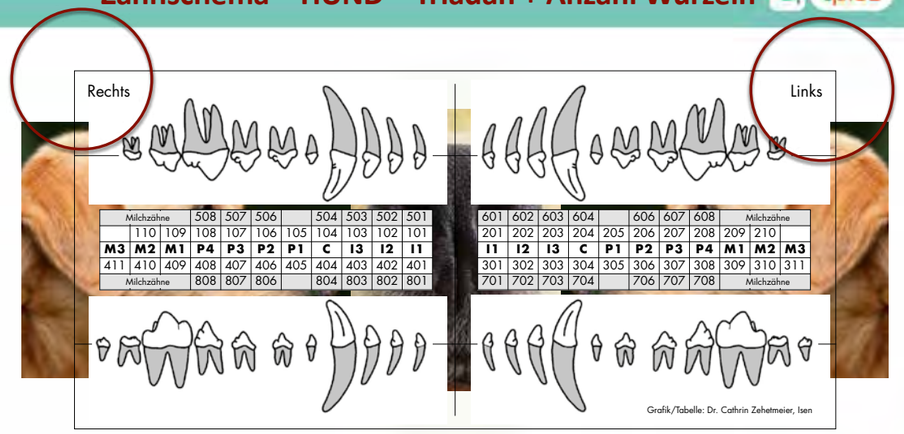

Milchzähne			508	507	506		504	503	502	501	601	602	603	604		606	607	608	Milchzähne				
	110	109	108	107	106	105	104	103	102	101	201	202	203	204	205	206	207	208	209	210			
M3	**M2**	**M1**	**P4**	**P3**	**P2**	**P1**	**C**	**I3**	**I2**	**I1**	**I1**	**I2**	**I3**	**C**	**P1**	**P2**	**P3**	**P4**	**M1**	**M2**	**M3**		
411	410	409	408	407	406	405	404	403	402	401	301	302	303	304	305	306	307	308	309	310	311		
Milchzähne			808	807	806		804	803	802	801	701	702	703	704		706	707	708	Milchzähne				

Zahnformel 28 Milchzähne
P1 > kein Milchzahnvorläufer!
Molare > keine Milchzahnvorläufer

Zahnformel 42 bleibende Zähne
sog. Ersatz- oder permanentes Gebiss

© Dr. Cathrin Zehetmeier – Fachtierärztin für Zahnheilkunde der Kleintiere

NOTIZEN:

Zahnschema – KATZE – Triadan + Anzahl Wurzeln

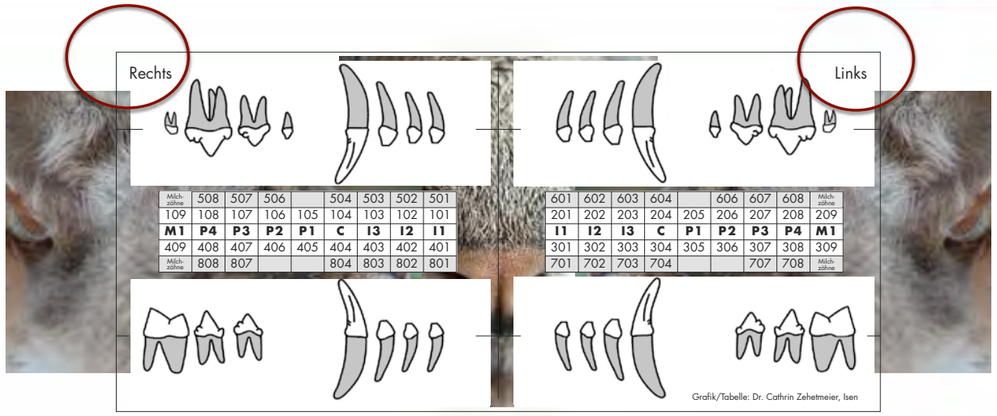

Milch-zähne	508	507	506		504	503	502	501	601	602	603	604		606	607	608	Milch-zähne
109	108	107	106	105	104	103	102	101	201	202	203	204	205	206	207	208	209
M1	**P4**	**P3**	**P2**	**P1**	**C**	**I3**	**I2**	**I1**	**I1**	**I2**	**I3**	**C**	**P1**	**P2**	**P3**	**P4**	**M1**
409	408	407	406	405	404	403	402	401	301	302	303	304	305	306	307	308	309
Milch-zähne	808	807			804	803	802	801	701	702	703	704			707	708	Milch-zähne

Zahnformel 26 Milchzähne
Molare > keine Milchzahnvorläufer

Zahnformel 30 bleibende Zähne
sog. Ersatz- oder permanentes Gebiss

© Dr. Cathrin Zehetmeier – Fachtierärztin für Zahnheilkunde der Kleintiere

NOTIZEN:

Zahnschema – KATZE - Triadan

© Dr. Cathrin Zehetmeier – Fachtierärztin für Zahnheilkunde der Kleintiere

NOTIZEN:

Anatomie - ZAHN

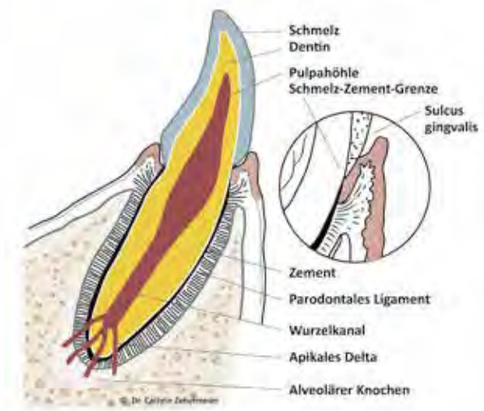

Zahnkrone, Zahnhals, Zahnwurzel

Schmelz, Dentin, Zement

Pulpa
Nerv, Blutgefäße

Zahnhalteapparat (Parodont)
- ➢ Zahnfleisch (Gingiva)
  - frei
  - Verbindungsepithel (Saumepithel)
  - befestigt
- ➢ Parodontalfasern
- ➢ Zement
- ➢ Alveolarknochen

© Dr. Cathrin Zehetmeier – Fachtierärztin für Zahnheilkunde der Kleintiere

NOTIZEN:

Schmelz

- Bildung von Ameloblasten nur bis Zahndurchbruch – danach keine weitere Bildung mehr
- Härteste Substanz des Körper
- Bedeckt nur die Krone
- Dicke Hund 0,6mm, Katze 0,3mm → erheblich bessere Elastizität des Zahnes (Mensch bis 2,5mm)
- Im Röntgen nur eingeschränkt darstellbar und nur klinisch zu beurteilen

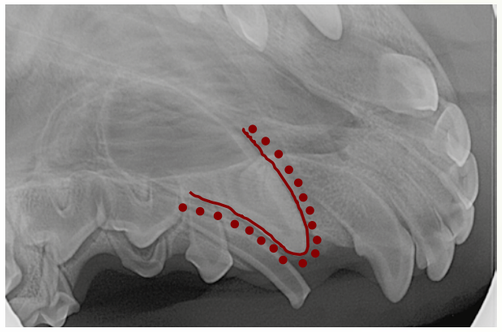

Ameloblasten

Schmelz

© Dr. Cathrin Zehetmeier – Fachtierärztin für Zahnheilkunde der Kleintiere

NOTIZEN:

Dentin

- Bildung durch Odontoblasten lebenslang von der Pulpa aus, solange die Pulpa vital ist
- Weicher als Schmelz - härter als Knochen
- Liegt unter dem Schmelz und unter dem Zement
- Ist durchzogen von kleinen Kanälchen - Dentintubuli, in ihnen liegen Fortsätze der Odontoblasten und Ausläufer von Nerven
  → Schmerzempfindlichkeit des Dentins!
- Reparaturdentin (Produktion bei längeren Reizen) hat sklerosierte Kanälchen

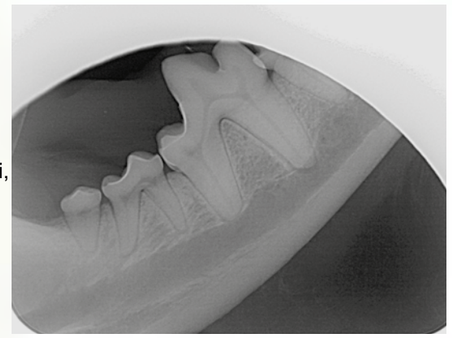

© Dr. Cathrin Zehetmeier – Fachtierärztin für Zahnheilkunde der Kleintiere

NOTIZEN:

Dentin

Pulpa - Dentinwand

- Odontoblasten (Dentinbildner) kleiden die Innenwand der Pulpa aus und bilden lebenslang Dentin
  → Pulpenhöhle wird immer enger
  → Eingrenzung des Zahnalters

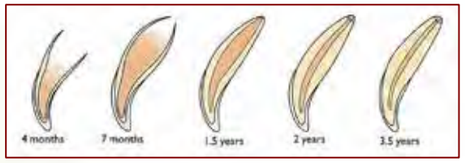

From: Small Animal Dental, Oral & Maxillofacial Disease, Brook A. Niemiec, Copyright C 2010, Manson Publishing Ltd



Odontoblasten

Dentin

© Dr. Cathrin Zehetmeier – Fachtierärztin für Zahnheilkunde der Kleintiere

NOTIZEN:

Zement

- Bedeckt das Dentin der Zahnwurzel bis zum Zahnhals
- In ihm verankern sich die Parodontalfasern, die vom Alveolarknochen kommen
- Zement ist sowohl eine Zahnhartsubstanz als auch ein Bestandteil des Zahnhalteapparates

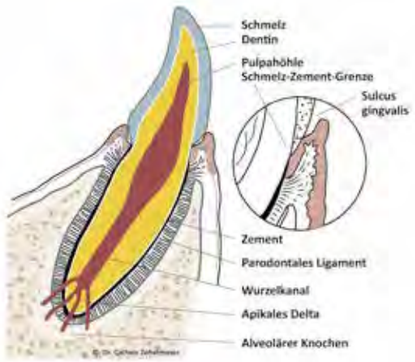

© Dr. Cathrin Zehetmeier – Fachtierärztin für Zahnheilkunde der Kleintiere

NOTIZEN:

Pulpa

- Kronen- und Wurzelpulpa - miteinander verbunden
- An der Wurzelspitze (Apex) treten Blutgefäße, Nerven und Lymphgefäße in die Pulpa ein und aus
- Die Wurzelspitze ist beim Jungtier weit offen und schließt sich erst im Laufe des Erwachsenwerdens (8. - 11. Mo)
- Nervenfortsätze ziehen bis in die Dentinkanälchen
  → Schmerzempfindlichkeit des Dentins

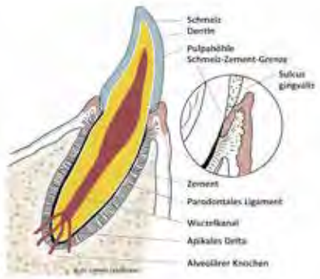

© Dr. Cathrin Zehetmeier – Fachtierärztin für Zahnheilkunde der Kleintiere

NOTIZEN:

Gingiva - Zahnfleisch

- Freie Gingiva (1)
  - darunter Sulcus (Zwischenraum zum Zahn), Tiefe ca. 0,5mm (Katze) bis 2,0mm (großer Hund)
- Befestigte Gingiva (2)
  - am Alveolarknochen befestigt
- Verbindungsepithel – Saumepithel (3)
  - spezielle Befestigungsmechanismen verbinden das Zahnfleisch am Zahnhals mit dem Zahn
  - wenn dieser Befestigungsmechnismus zerstört wird → Übergang von einer reversiblen Gingivitis in eine irreversible Parodontitis
- Mucogingivale Grenze (4) > Übergang von Gingiva in die Alveolarschleimhaut

© Dr. Cathrin Zehetmeier – Fachtierärztin für Zahnheilkunde der Kleintiere

NOTIZEN:

Zahnhalteapparat - Parodont

- Keine eigene anatomische Struktur sondern ein funktionelles Gefüge aus verschiedenen Strukturen
- Besteht aus:
  - Gingiva - Zahnfleisch
  - Parodontalfaserapparat
  - Wurzelzement
  - Alveolarknochen
- Funktion:
  - elastische Verankerung des Zahnes

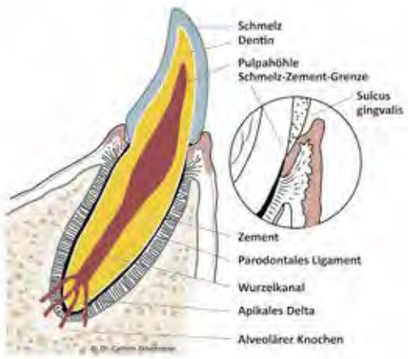

© Dr. Cathrin Zehetmeier – Fachtierärztin für Zahnheilkunde der Kleintiere

NOTIZEN:

Parodontalfaserapparat

- Im Parodontalspalt (Raum zwischen Alveolarknochen und Zement)
- Parodontalfasern = elastische Fasern zwischen Zement und Alveolarknochen

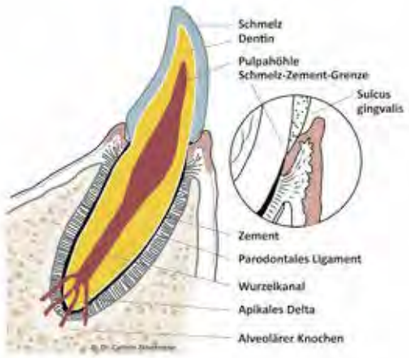

© Dr. Cathrin Zehetmeier – Fachtierärztin für Zahnheilkunde der Kleintiere

NOTIZEN:

Zement

siehe vorherige Folie

- Bedeckt das Dentin der Zahnwurzel bis zum Zahnhals
- In ihm verankern sich die Parodontalfasern, die vom Alveolarknochen kommen
- Zement ist sowohl eine Zahnhartsubstanz als auch ein Bestandteil des Zahnhalte-apparates

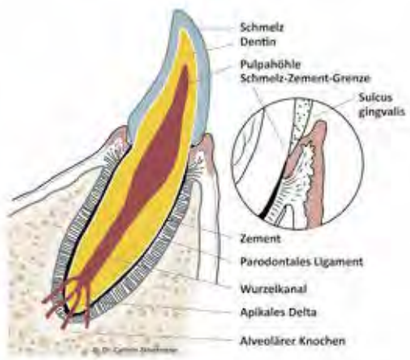

© Dr. Cathrin Zehetmeier – Fachtierärztin für Zahnheilkunde der Kleintiere

NOTIZEN:

Zahnwechsel - Hund

	Milchzähne	Bleibende Zähne	Abk.
Schneidezähne (Inzisivi)	4 – 6 Wochen	4 – 6 Monate 12 – 24 Wochen	I
Eckzähne (Canini)	3 – 5 Wochen	5 – 6 (7) Monate 20 – 24 Wochen	C
Vorderbackenzähne (Prämolare)	5 – 6 Wochen	5 – 6 Monate 20 – 24 Wochen	P
Backenzähne (Molare)		5 – 6 (7) Monate 20 – 24 Wochen	M

Faustregel:	
3. – 6. Lebens-WOCHE	Durchbruch der Milchzähne
3. – 7. Lebens-MONAT	Durchbruch der Ersatzzähne Spätestens mit 7 Monaten Abschluss des Zahnwechsels

© Dr. Cathrin Zehetmeier – Fachtierärztin für Zahnheilkunde der Kleintiere

NOTIZEN:

Alveolarknochen

- Der Teil des Kieferknochens, der die Zahnfächer trägt
- Im Bereich der Zahnfächer ist der Alveolarknochen keine durchgehende Platte sondern siebartig durchlöchert
  - sog. Lamina cribrosa
  - diese Löcher erlauben die Passage von Blutgefäßen und Nerven
  - die Lamina cribrosa überlagert sich im Röntgen und ist dort als sog. LAMINA DURA als weiße Linie um die Zahnwurzel sichtbar

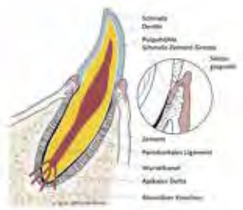

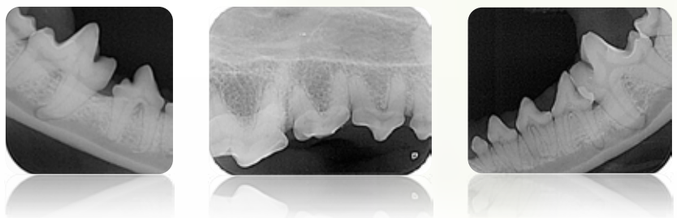

© Dr. Cathrin Zehetmeier – Fachtierärztin für Zahnheilkunde der Kleintiere

NOTIZEN:

Zahnwechsel - Katze

	Milchzähne	Bleibende Zähne	Abk.
Schneidezähne (Inzisivi)	3 – 4 Wochen	3 – 4 Monate 12 – 16 Wochen	I
Eckzähne (Canini)	3 – 4 Wochen	3 – 5 Monate 12 – 20 Wochen	C
Vorderbackenzähne (Prämolare)	5 – 6 Wochen	4 – 5 Monate 16 – 20 Wochen	P
Backenzähne (Molare)		5 – 6 Monate 20 – 24 Wochen	M

Faustregel:	
3. – 6. Lebens-WOCHE	Durchbruch der Milchzähne
3. – 6. Lebens-MONAT	Durchbruch der Ersatzzähne Spätestens mit 7 Monaten Abschluss des Zahnwechsels

© Dr. Cathrin Zehetmeier – Fachtierärztin für Zahnheilkunde der Kleintiere

NOTIZEN:

Röntgentechnik



© Dr. Cathrin Zehetmeier – Fachtierärztin für Zahnheilkunde der Kleintiere

NOTIZEN:

Dentale Röntgenröhre intraorales Röntgen

- Beweglich, schwenkbar
- Intraorale Filmposition
- Hohe Detailgenauigkeit
- Weitgehend überlagerungsfrei
- Rascher Arbeitsablauf
- Einfache Bedienung
- Geringe Strahlenbelastung
- Das Röntgen geht zum Patienten und nicht umgekehrt

© Dr. Cathrin Zehetmeier – Fachtierärztin für Zahnheilkunde der Kleintiere

NOTIZEN:

Konventionelles Röntgengerät

- Fast immer vorhanden
- Starr montiert
- Extraorale Röntgentechnik
- Schwierige Lagerung
- Überlagerung mit anderen Strukturen
- Geringe Detailerkennbarkeit
- Zeitaufwendig
- Strahlenschutz
- Wenig praxistauglich

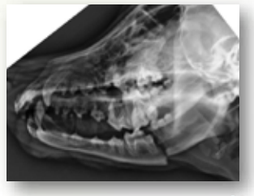

© Dr. Cathrin Zehetmeier – Fachtierärztin für Zahnheilkunde der Kleintiere

NOTIZEN:

Digitales Röntgen

Auf digitalem Sensor

Größe je nach Hersteller 3cm x 3,5cm oder auch 2cm x 3cm

→ keine größeren Sensoren auf dem Markt derzeit (z.B. 5cm x7cm)
→ Bilderstellung binnen Sekunden auf dem Computer

© Dr. Cathrin Zehetmeier – Fachtierärztin für Zahnheilkunde der Kleintiere

NOTIZEN:

Automatischer Speicherfolienscanner

Auf Speicherfolien in mehreren Größen, daher universeller einsetzbar als der digitale Sensor

→ Bilderstellung binnen 30 Sekunden am Computer

© Dr. Cathrin Zehetmeier – Fachtierärztin für Zahnheilkunde der Kleintiere

NOTIZEN:

Rechtwinkeltechnik

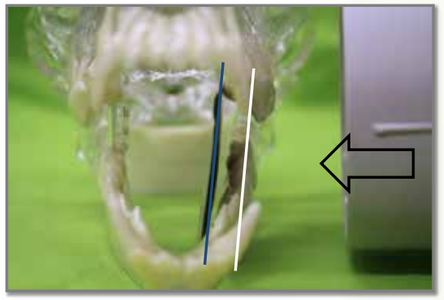

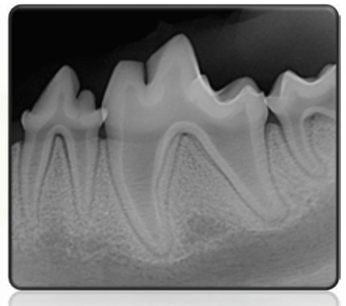

Vielen Dank an Dipl. TA Christian Sturm für die Röntgenanimationen

© Dr. Cathrin Zehetmeier – Fachtierärztin für Zahnheilkunde der Kleintiere

NOTIZEN:

Rechtwinkeltechnik

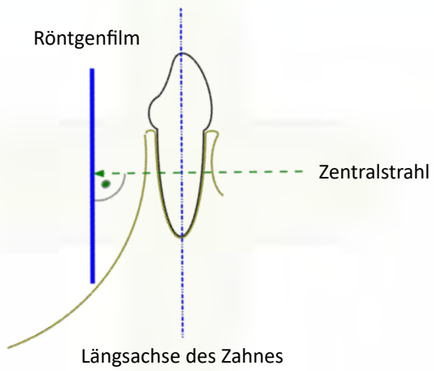

© Dr. Cathrin Zehetmeier – Fachtierärztin für Zahnheilkunde der Kleintiere

NOTIZEN:

Halbwinkeltechnik

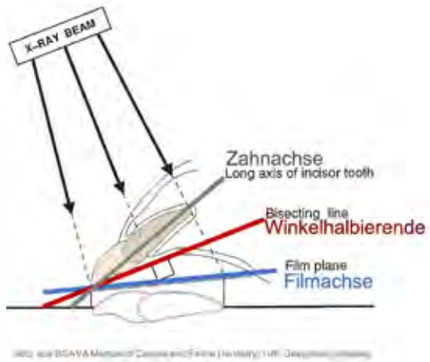

© Dr. Cathrin Zehetmeier – Fachtierärztin für Zahnheilkunde der Kleintiere

NOTIZEN:

Halbwinkeltechnik

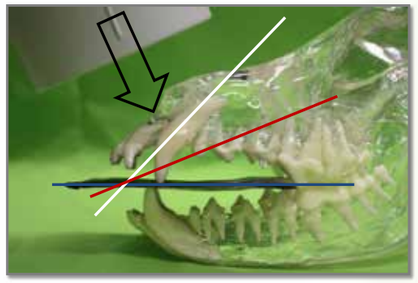

Vielen Dank an Dipl. TA Christian Sturm für die Röntgenanimationen

© Dr. Cathrin Zehetmeier – Fachtierärztin für Zahnheilkunde der Kleintiere

NOTIZEN:

Es gibt Röntgenkurse für intraorales Dentalröntgen

© Dr. Cathrin Zehetmeier – Fachtierärztin für Zahnheilkunde der Kleintiere

NOTIZEN:

Hund - Standardprojektion

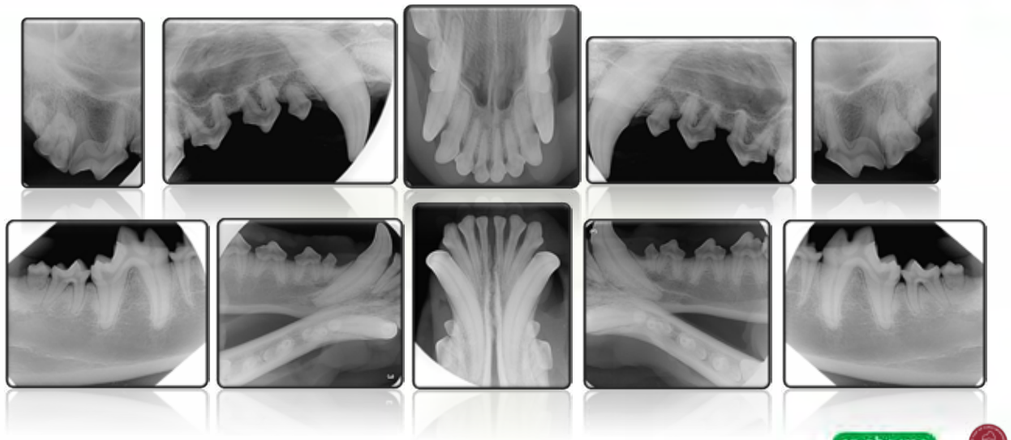

© Dr. Cathrin Zehetmeier – Fachtierärztin für Zahnheilkunde der Kleintiere

NOTIZEN:

Hund

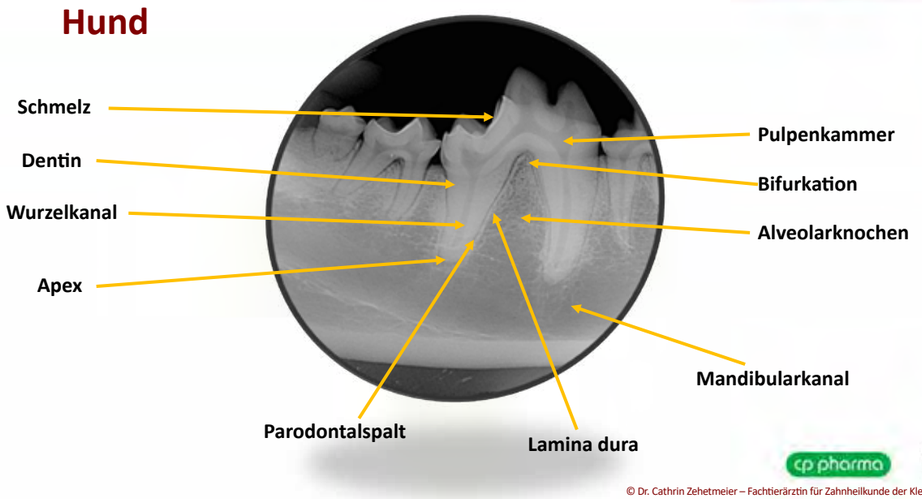

© Dr. Cathrin Zehetmeier – Fachtierärztin für Zahnheilkunde der Kleintiere

NOTIZEN:

Katze - Standardprojektion

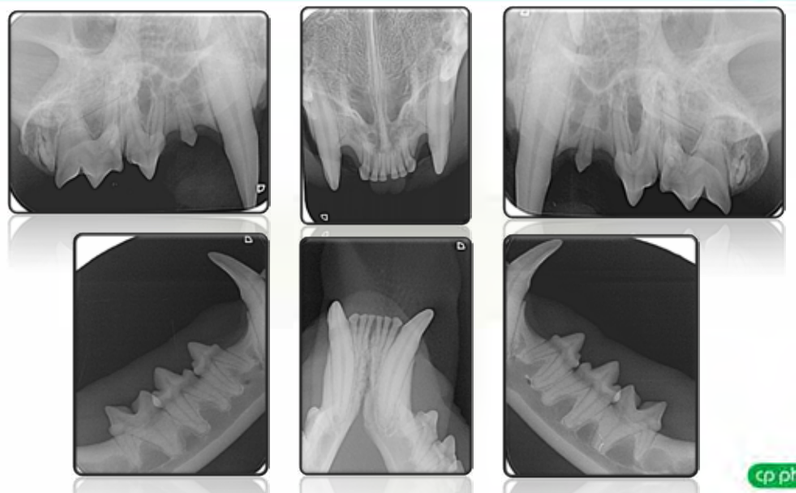

© Dr. Cathrin Zehetmeier – Fachtierärztin für Zahnheilkunde der Kleintiere

NOTIZEN:

Katze

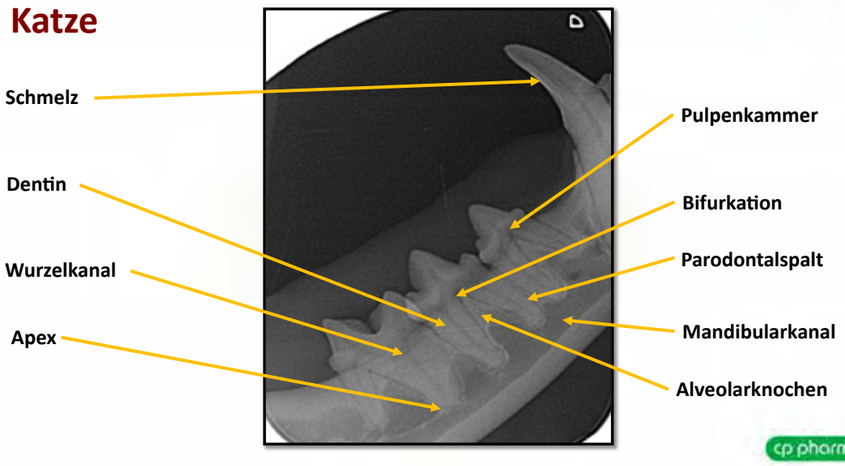

© Dr. Cathrin Zehetmeier – Fachtierärztin für Zahnheilkunde der Kleintiere

NOTIZEN:

Bei oberflächlichem Blick .....

© Dr. Cathrin Zehetmeier – Fachtierärztin für Zahnheilkunde der Kleintiere

NOTIZEN:

Bei oberflächlichem Blick .....

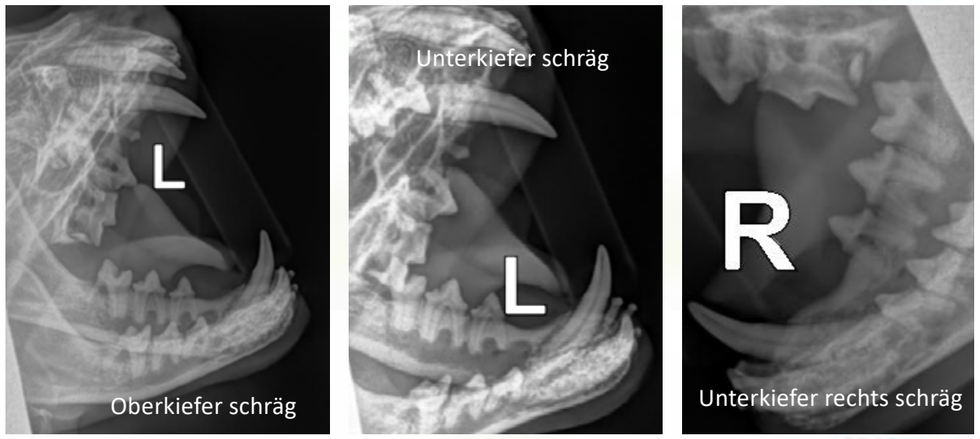

© Dr. Cathrin Zehetmeier – Fachtierärztin für Zahnheilkunde der Kleintiere

NOTIZEN:

NOTIZEN:

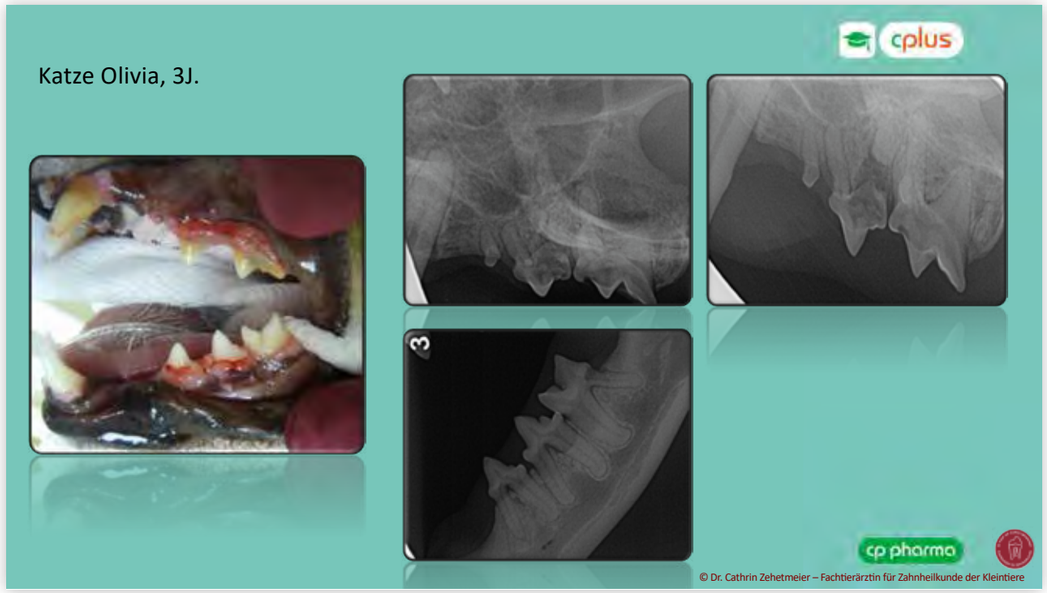

NOTIZEN:

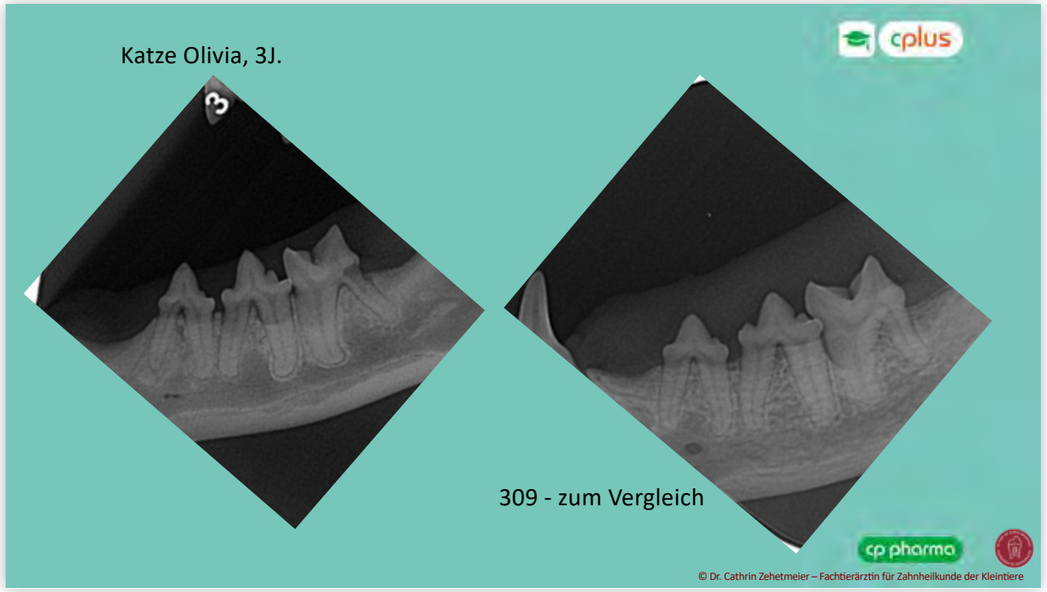

NOTIZEN:

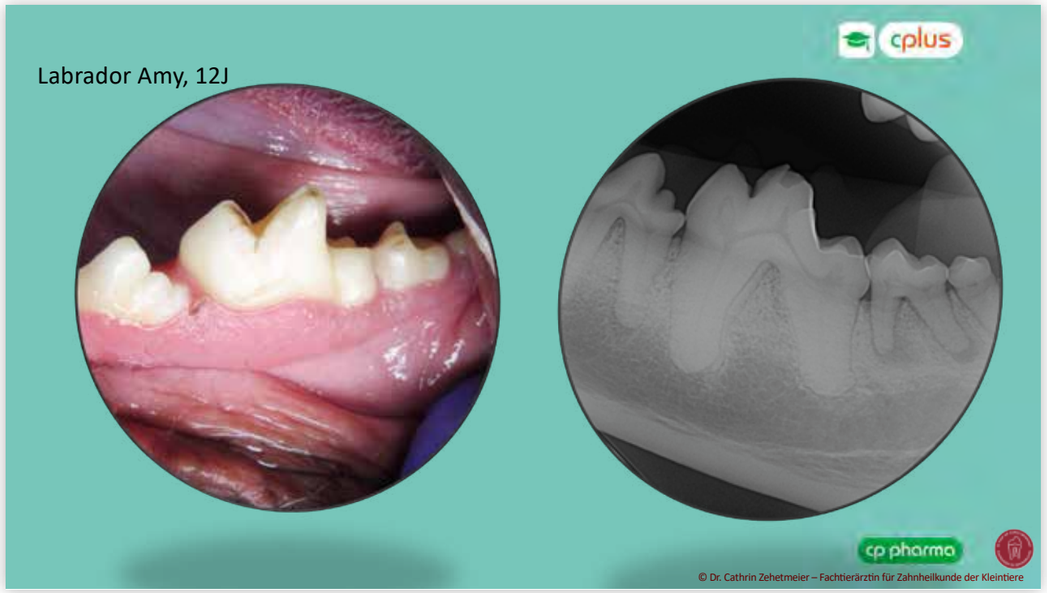

NOTIZEN:

NOTIZEN:

NOTIZEN:

NOTIZEN:

NOTIZEN:

NOTIZEN:

NOTIZEN:

NOTIZEN:

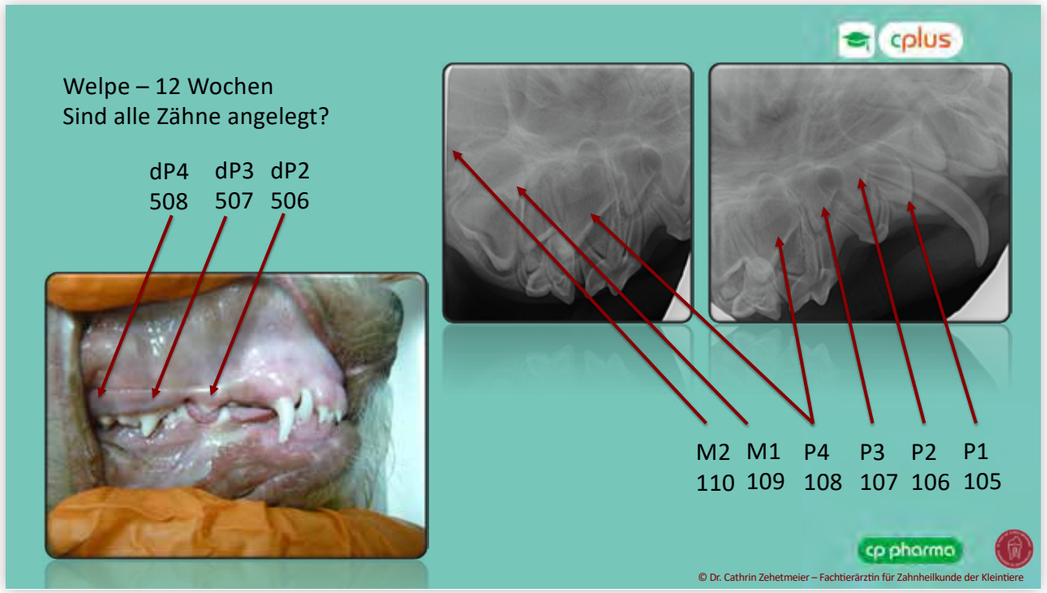

NOTIZEN:

NOTIZEN:

NOTIZEN:

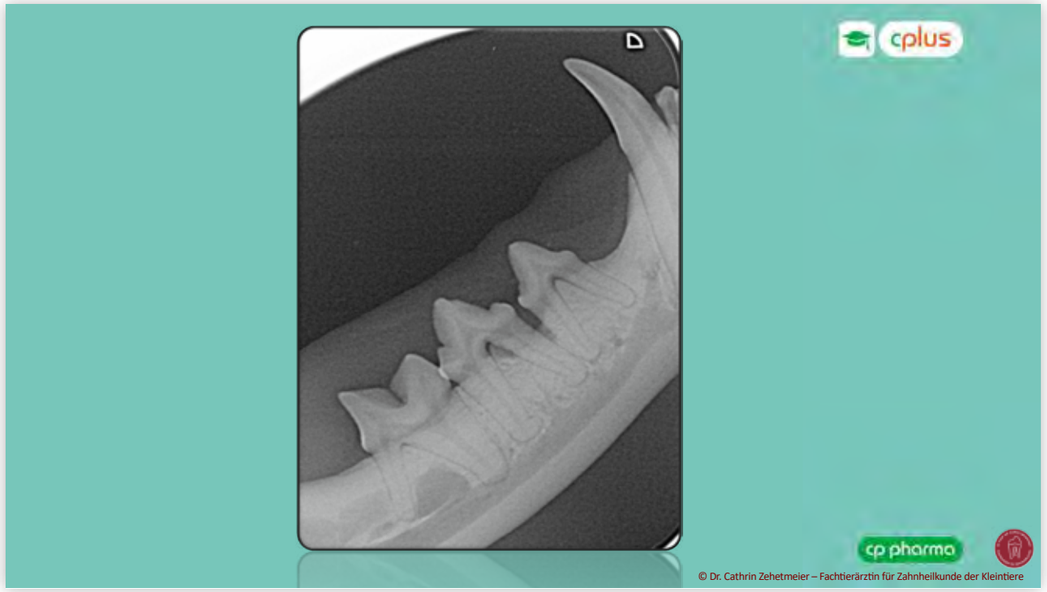

NOTIZEN:

NOTIZEN:

NOTIZEN:

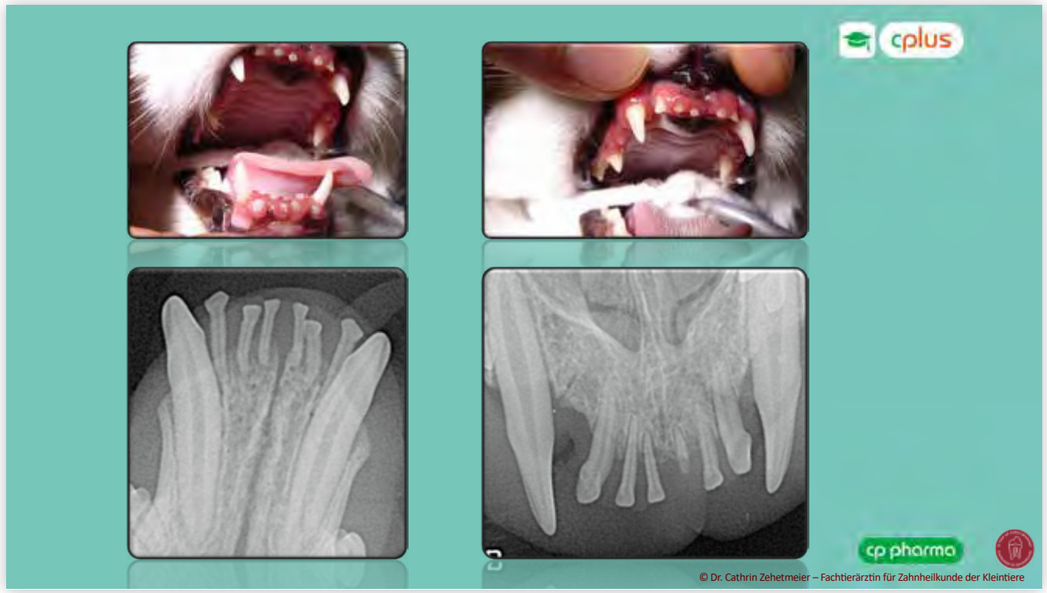

NOTIZEN:

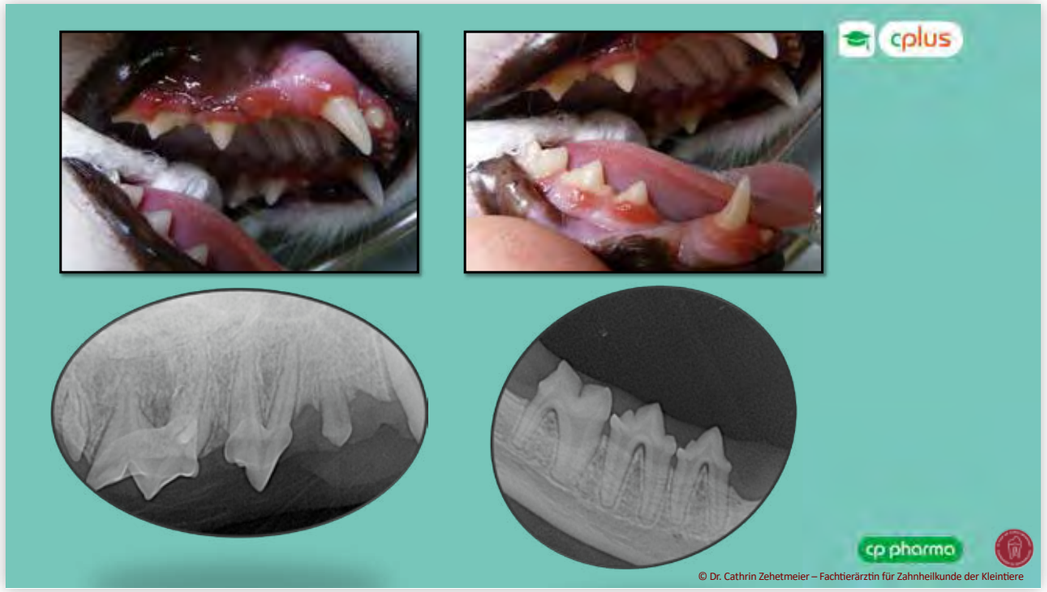

NOTIZEN:

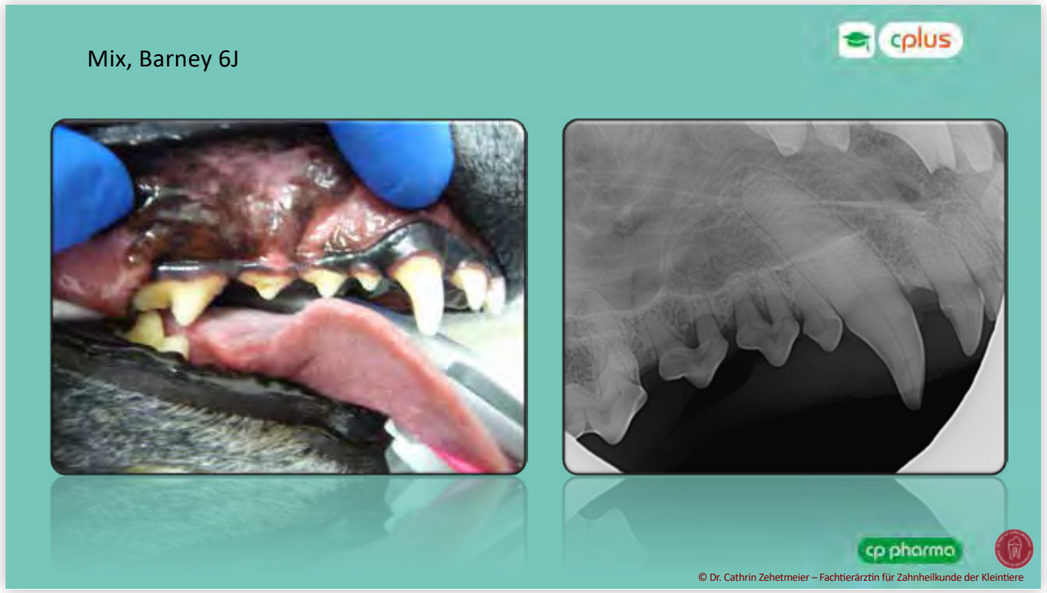

NOTIZEN:

NOTIZEN:

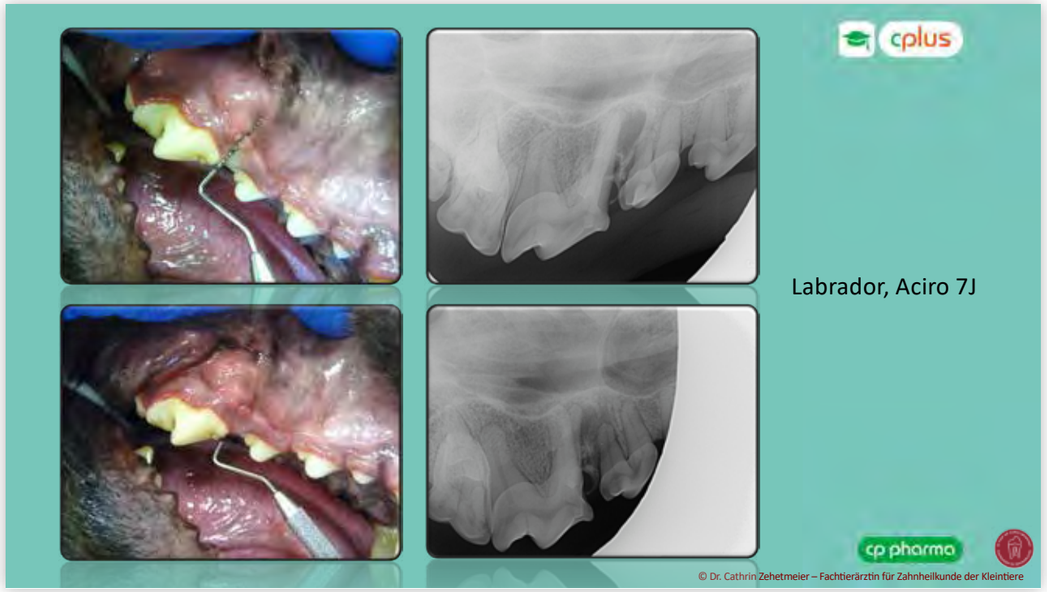

NOTIZEN:

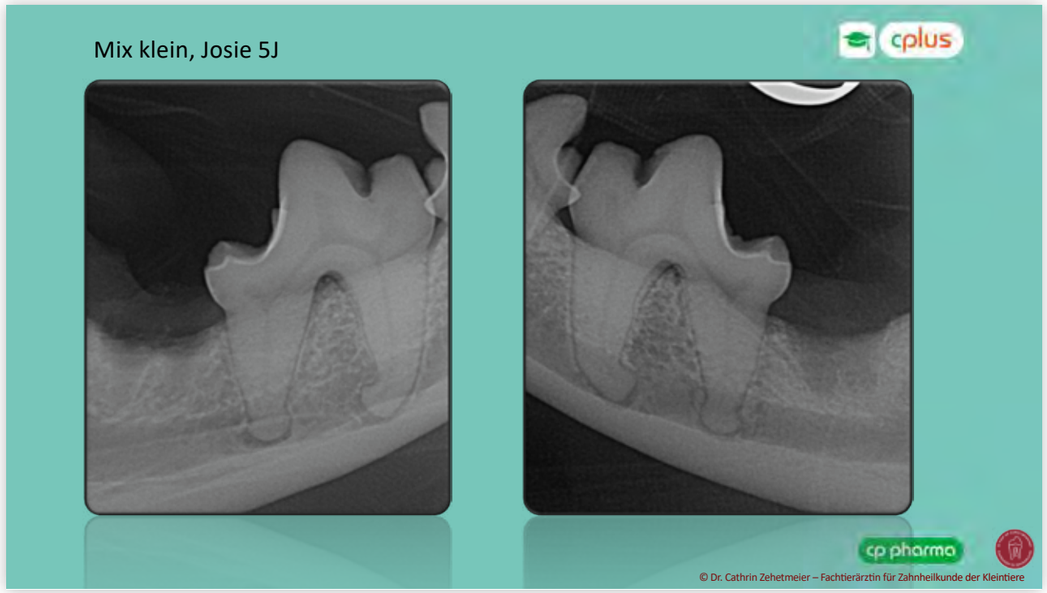

NOTIZEN:

NOTIZEN:

NOTIZEN:

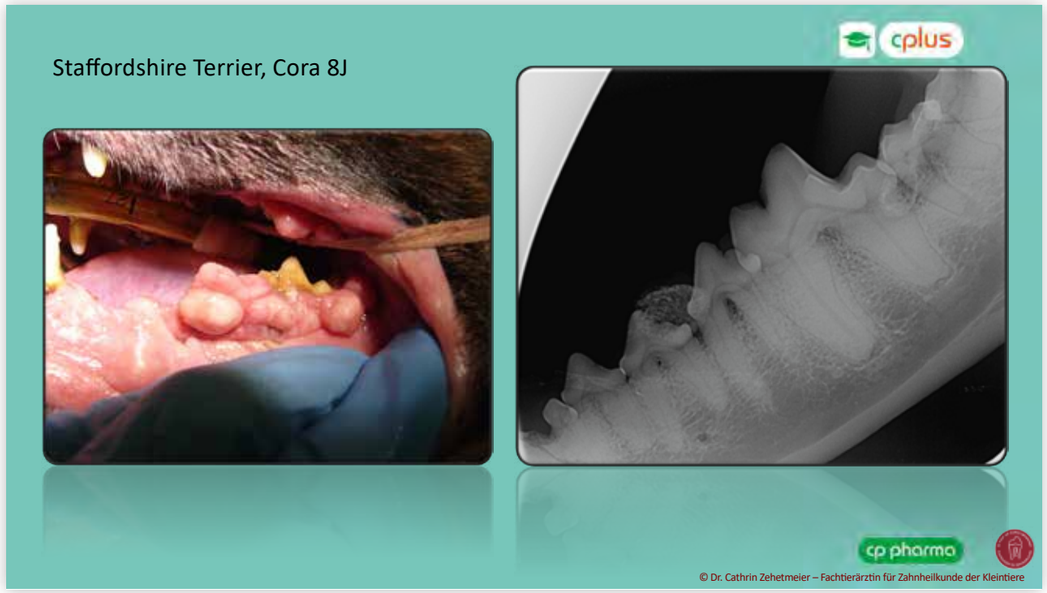

NOTIZEN:

NOTIZEN:

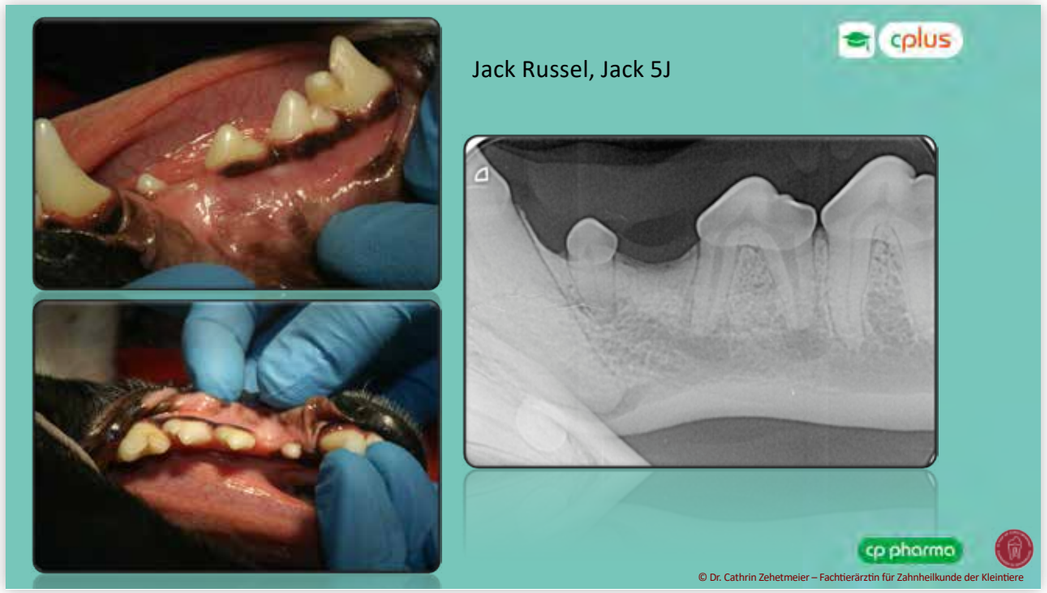

NOTIZEN:

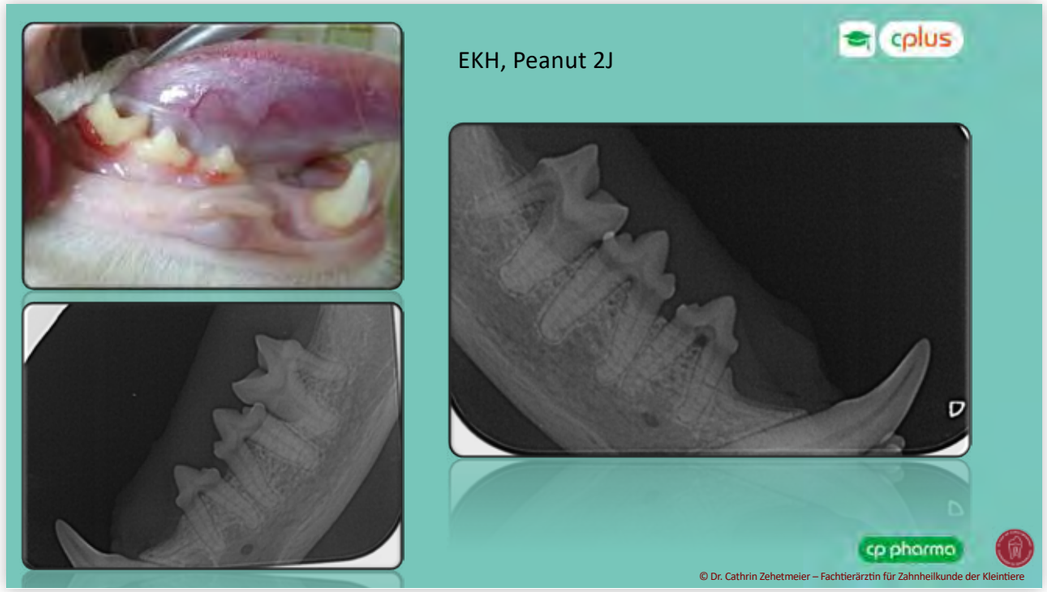

NOTIZEN:

NOTIZEN:

NOTIZEN:

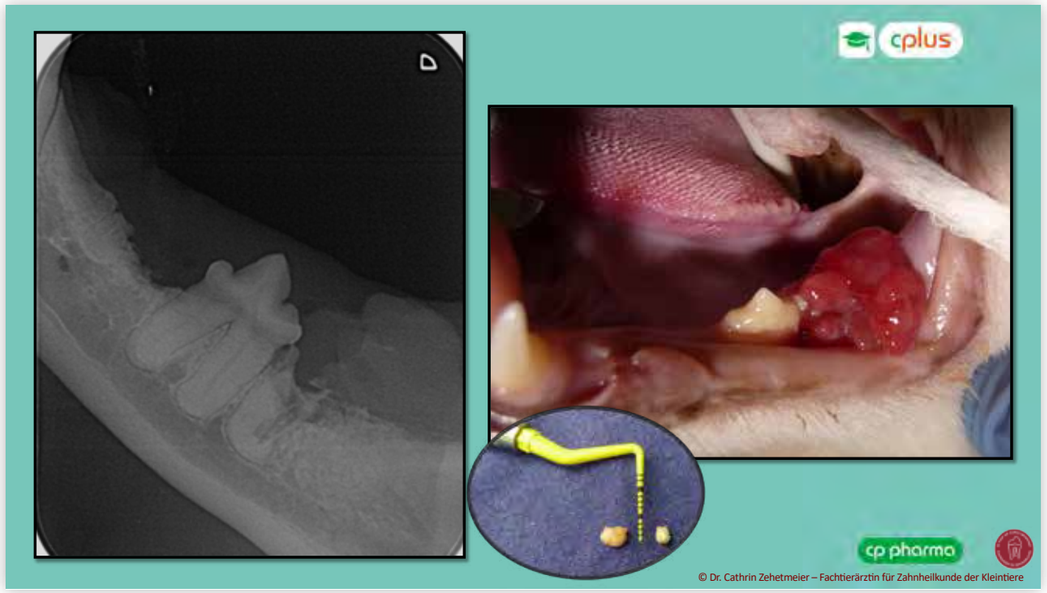

NOTIZEN:

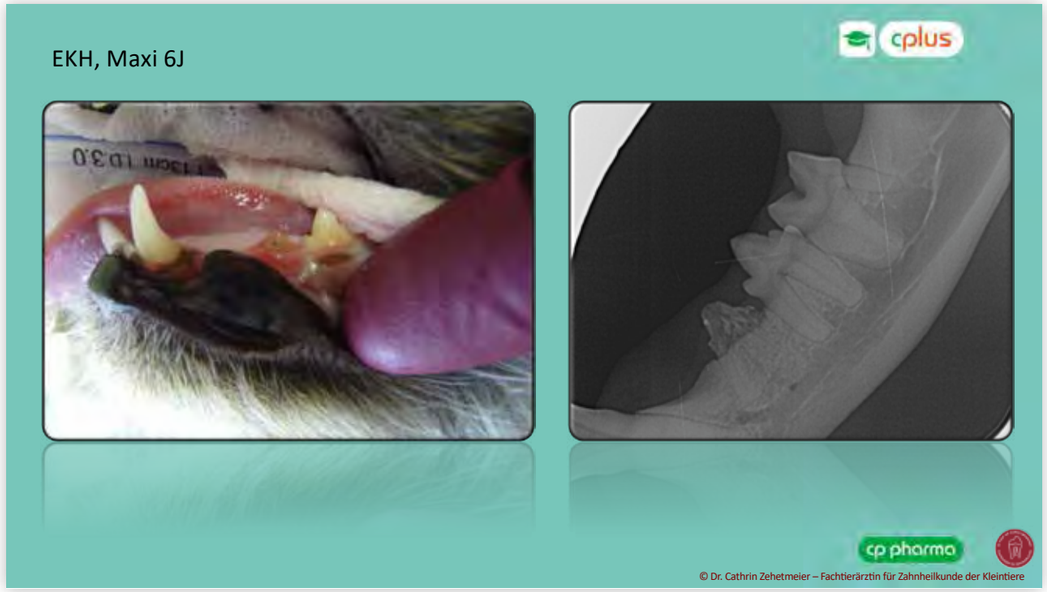

NOTIZEN:

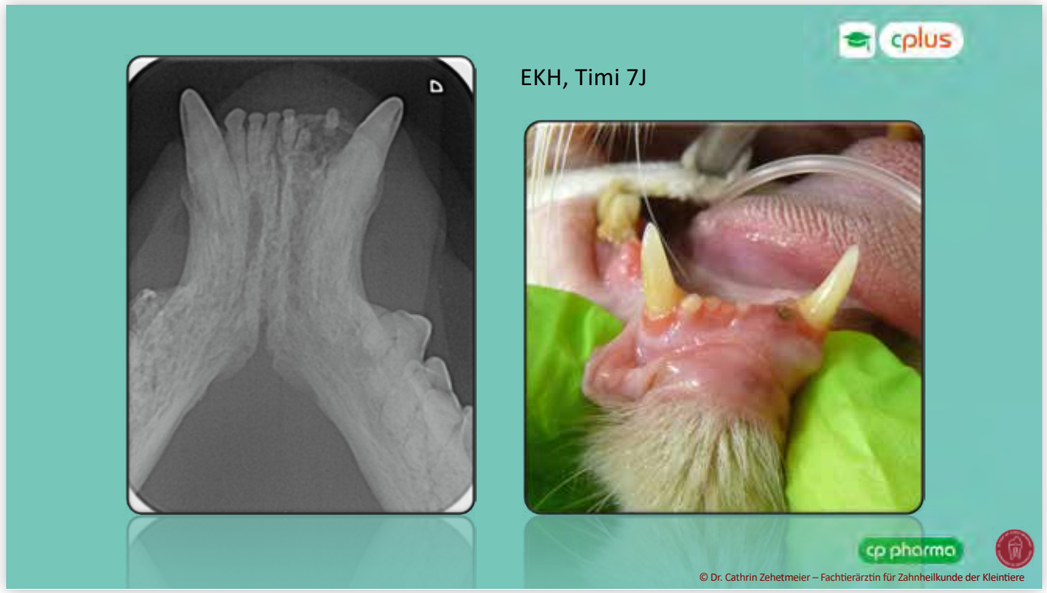

NOTIZEN:

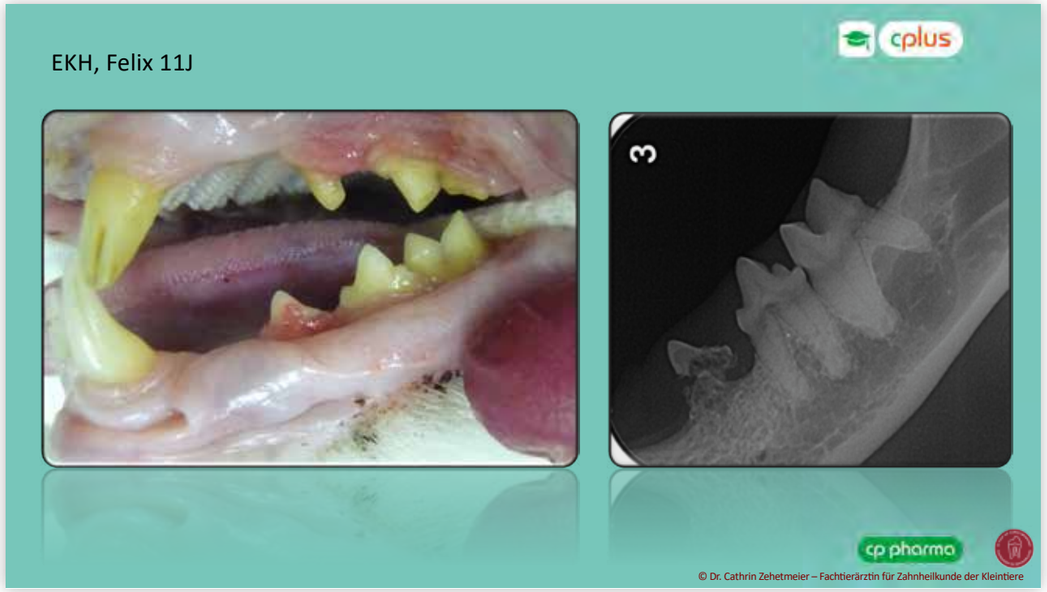

NOTIZEN:

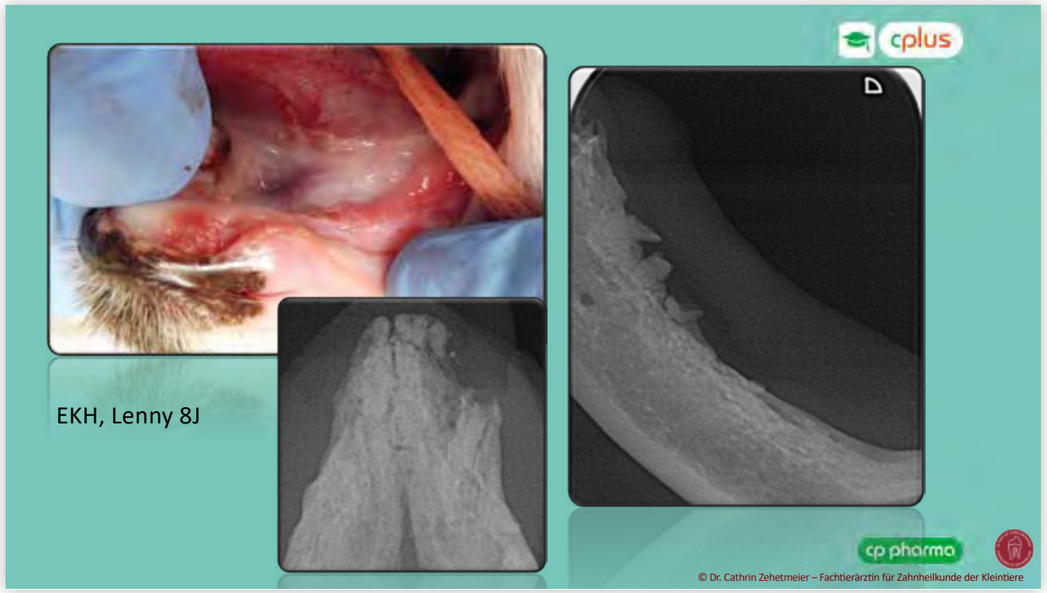

NOTIZEN:

EKH, Susi 4J

© Dr. Cathrin Zehetmeier – Fachtierärztin für Zahnheilkunde der Kleintiere

NOTIZEN:

EKH, Rusty 9J

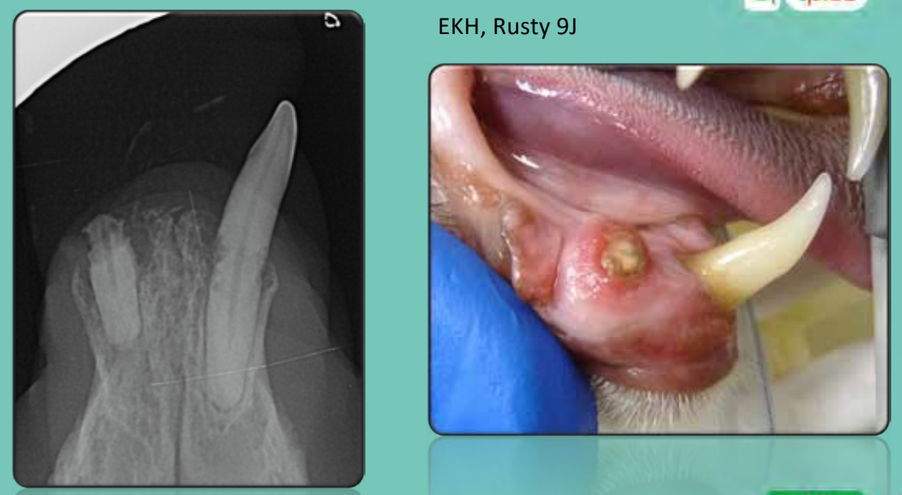

© Dr. Cathrin Zehetmeier – Fachtierärztin für Zahnheilkunde der Kleintiere

NOTIZEN:

EKH, Merlin 4J

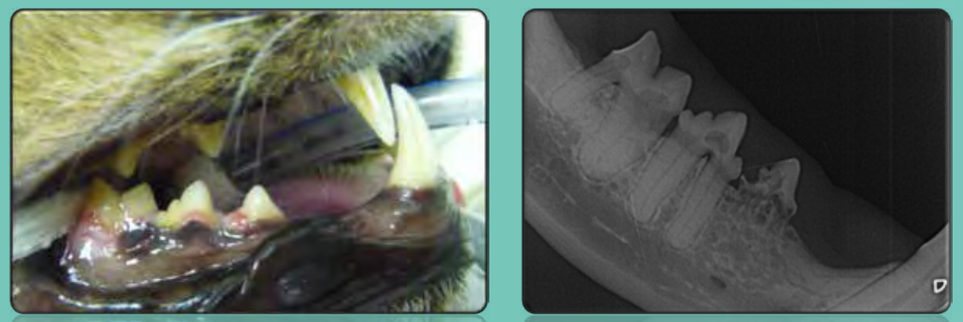

© Dr. Cathrin Zehetmeier – Fachtierärztin für Zahnheilkunde der Kleintiere

NOTIZEN:

EKH, Sunny 3J

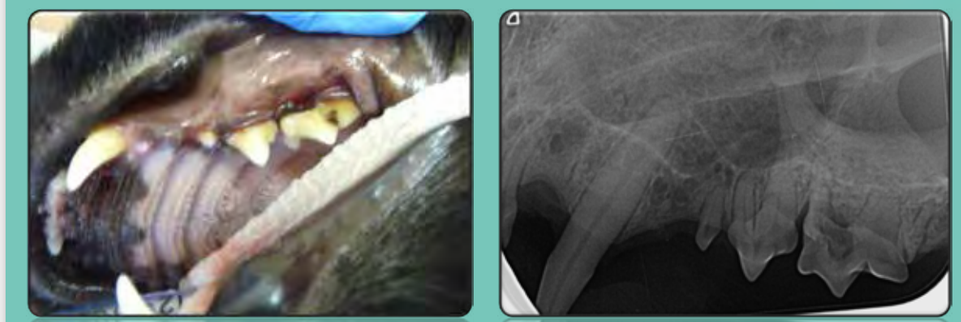

© Dr. Cathrin Zehetmeier – Fachtierärztin für Zahnheilkunde der Kleintiere

NOTIZEN:

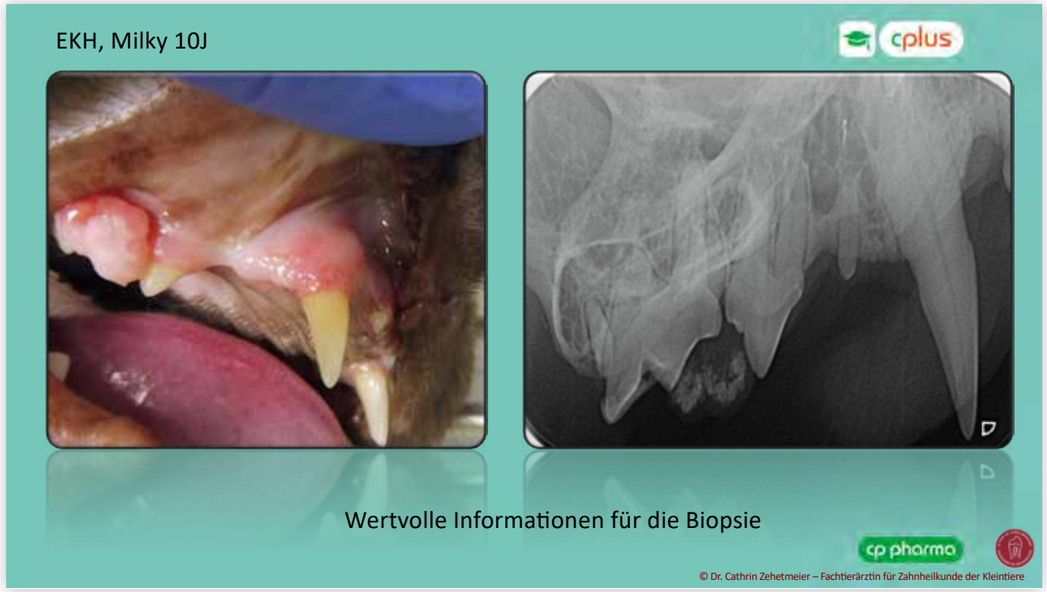

NOTIZEN:

NOTIZEN:

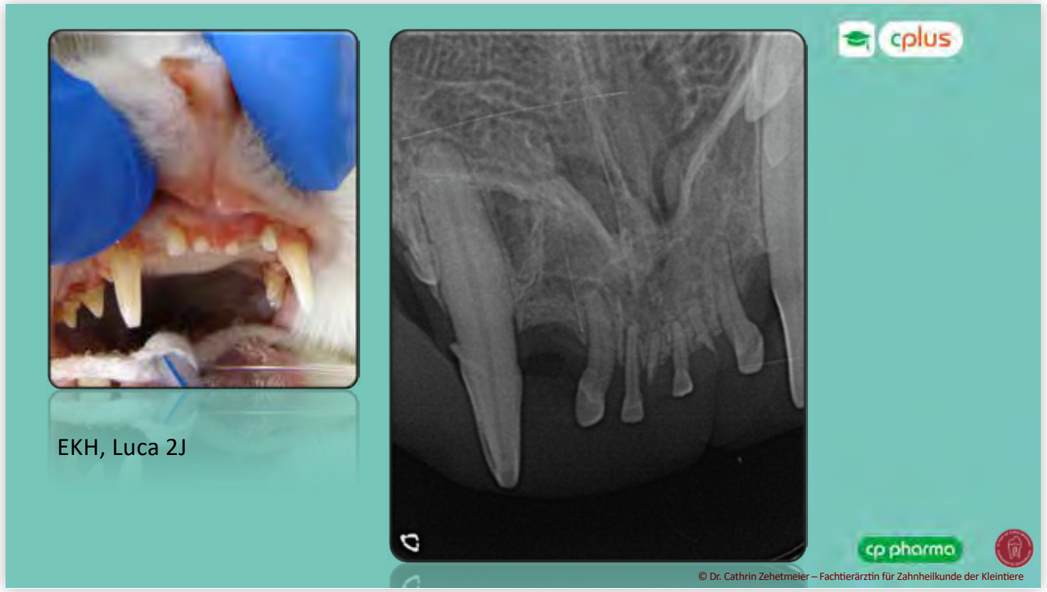

NOTIZEN:

NOTIZEN:

NOTIZEN:

NOTIZEN:

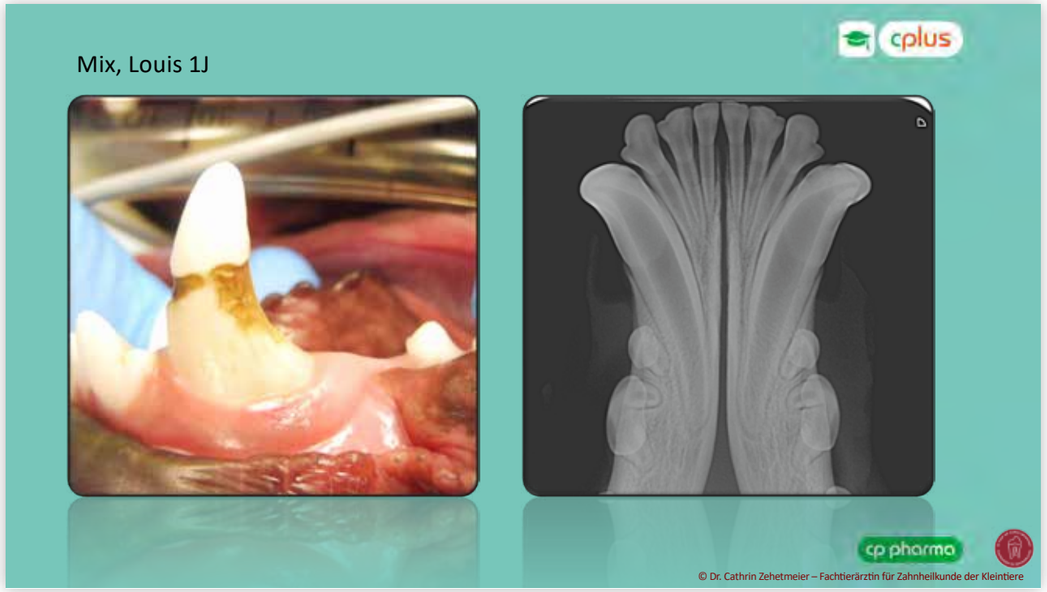

NOTIZEN:

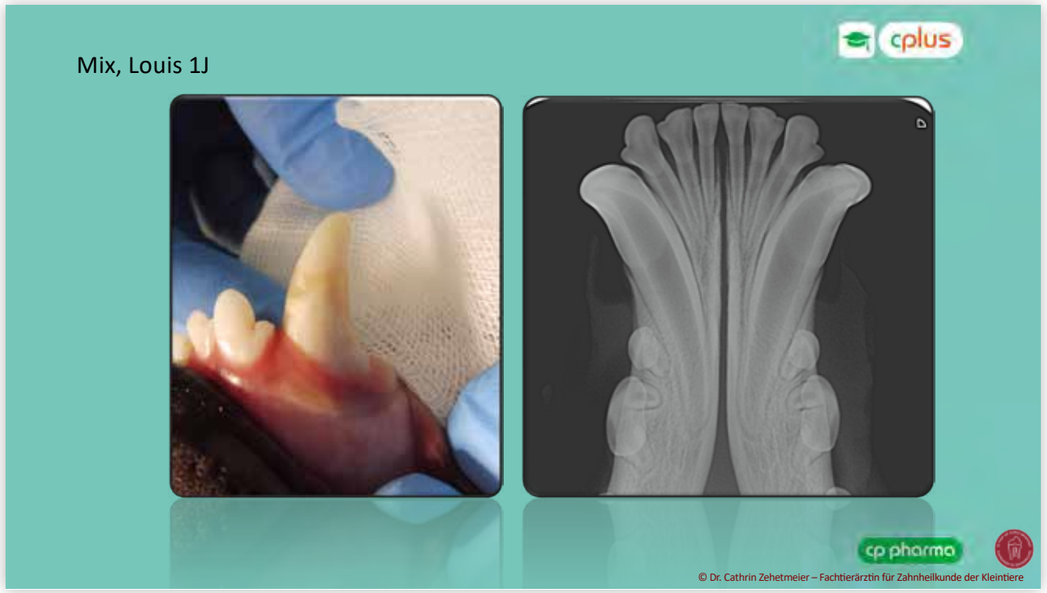

NOTIZEN:

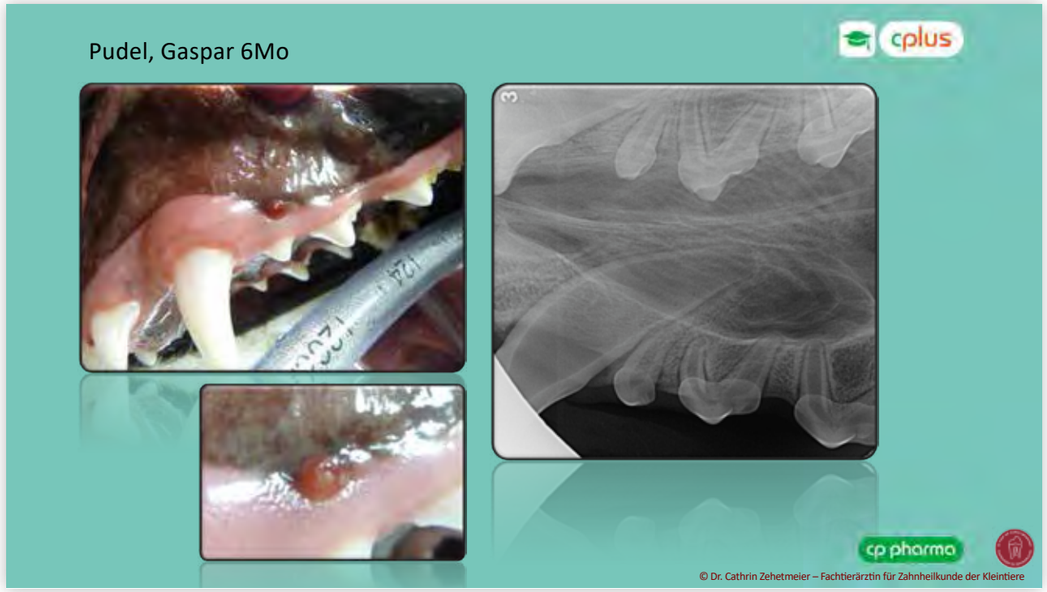

NOTIZEN:

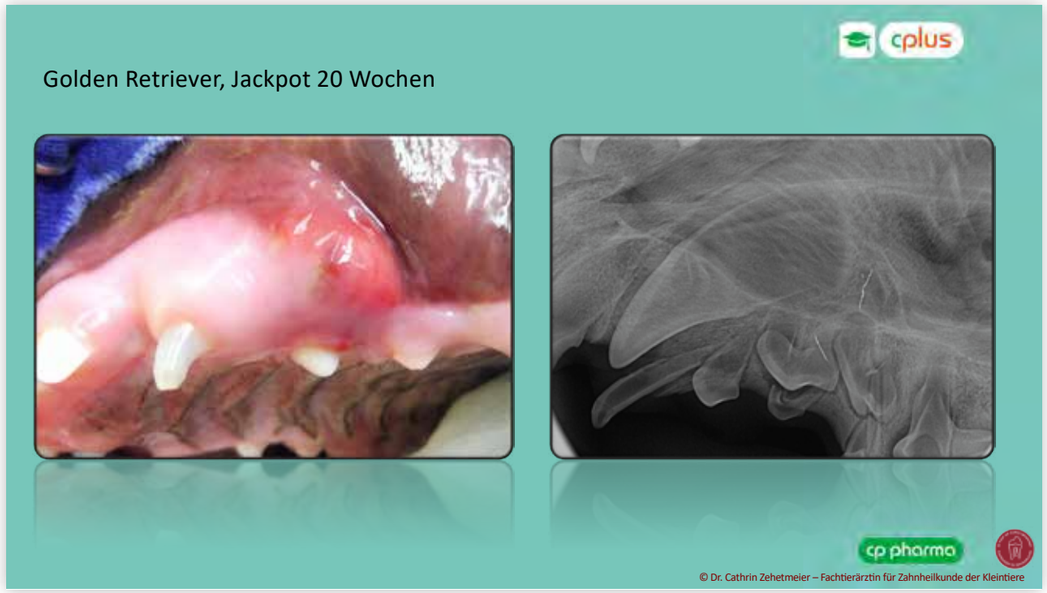

NOTIZEN:

NOTIZEN:

NOTIZEN:

NOTIZEN:

Amoxiclav® 40/10 mg, Amoxiclav® 200/50 mg, Amoxiclav® 400/100 mg. Für Tiere: Amoxiclav 40/10 mg: Hunde, Katzen; Amoxiclav 200/50 mg / Amoxiclav 400/100 mg: Hunde. **Zusammensetzung**: 1 Tablette enthält: Amoxicillin-Trihydrat 45,92 / 229,60 / 459,20 mg (entspr. 40,0 / 200,0 / 400,0 mg Amoxicillin), Kaliumclavulanat 11,91 / 59,55 / 119,10 mg (entspr. 10,0 / 50,0 / 100,0 mg Clavulansäure). **Anwendungsgebiete**: Zur Behandlung von folgenden durch Amoxicillin/Clavulansäure-empfindliche Keime hervorgerufene Infektionen bei Hunden (Amoxiclav 40/10 mg zusätzlich bei Katzen): Infektionen der oberen und unteren Atemwege; Infektionen des Verdauungstraktes; Infektionen im Urogenitaltraktes; Hautinfektionen einschließlich tiefer und oberflächlicher Pyodermien; bei Amoxiclav 400/100 mg zusätzlich bei Hunden: Zahnfleischentzündungen (Gingivitis); Infektionen der Weichteile (Abszesse, Anal Sacculitis). **Gegenanzeigen**: Behandlung von gegen Penicilline und/oder Cephalosporine überempfindlichen Tieren; schwere Nierenfunktionsstörungen mit Anurie und Oligurie; Resistenzen gegen Penicilline; Kaninchen, Hamster, Meerschweinchen und andere kleine Pflanzenfresser dürfen nicht mit **Amoxiclav** Tabletten behandelt werden; Nicht bei Tieren anwenden, die der Gewinnung von Lebensmitteln dienen. **Nebenwirkungen**: In seltenen Fällen allergische Reaktionen (allergische Hautreaktionen, Anaphylaxie). Es kann gelegentlich zu Störungen im Magen-Darm-Trakt (Erbrechen, Durchfall, Appetitlosigkeit) kommen. Bei Auftreten einer allergischen Reaktion ist ein sofortiges Absetzten von **Amoxiclav** Tabletten erforderlich. **Wartezeit**: Entfällt. Hinweis: Nicht bei Tieren anwenden, die der Gewinnung von Lebensmitteln dienen. Nicht über 25 °C lagern. Das Arzneimittel nach Ablauf des auf Behältnis und äußerer Umhüllung angegebenen Verfalldatums nicht mehr anwenden. Arzneimittel unzugänglich für Kinder aufbewahren. Verschreibungspflichtig! **Zulassungsinhaber**: CP-Pharma Handelsges. mbH, Ostlandring 13, 31303 Burgdorf

Clinda 300 mg / Clindamycin 75 mg Tabletten für Hunde, Clindamycin (als Clindamycinhydrochlorid). **Wirkstoff(e)**: 1 Tablette enthält: Wirkstoff: Clindamycinhydrochlorid 325,8 mg / 85,0 (entspr. Clindamycin 300 mg / 75 mg). **Anwendungsgebiete**: Hund: Clindamycin ist ein Antibiotikum mit primär bakteriostatischer Wirkung. Clindamycin wird angewendet zur Behandlung von infizierten Wunden, Abszessen, Pyodermie, Mundhöhlen- und Zahninfektionen, bedingt durch Clindamycin-empfindliche Staphylokokken, Bacteriodaceae, Fusobacterium necrophorum, Clostridium perfringens und von Osteomyelitis, bedingt durch Staphylococcus aureus. Vor Anwendung von Clindamycin Sensitivität gegenüber Clindamycin sichergestellt werden. Bei Wundinfektionen sollte die Anwendung von Clindamycin auf Erreger mit Resistenz gegenüber anderen Antibiotika beschränkt werden. **Gegenanzeigen**: Nicht anwenden bei bekannter Überempfindlichkeit gegenüber Clindamycin, Lincomycin, Pirlimycin oder einem der sonstigen Bestandteile. Nicht anwenden bei Kaninchen, Hamstern, Meerschweinchen, Chinchillas, Pferden und ruminierenden Tieren, da Clindamycin bei diesen Tierarten schwere gastrointestinale Nebenwirkungen hervorrufen kann. **Nebenwirkungen**: Gelegentlich können sich bei der Anwendung von Clindamycin nicht empfindliche Keime wie bestimmte Clostridien und Hefen sehr stark vermehren. In einem solchen Fall sind die entsprechenden therapeutischen Maßnahmen zu ergreifen. Erbrechen und Durchfall sind gelegentlich beobachtet worden. Da sich Clindamycin auch in der Milch verteilt, können Welpen behandelter Muttertiere an Durchfall erkranken. Falls Sie Nebenwirkungen, insbesondere solche, die nicht in der Packungsbeilage aufgeführt sind, bei Ihrem Tier feststellen, teilen Sie diese Ihrem Tierarzt oder Apotheker mit.. **Wartezeit**: Entfällt. **Inhalt**: Packungen mit 100 Tabletten (PVC/PVDC-Alu Blister mit jeweils 10 Tabletten. 10 Blister pro Packung). Arzneimittel unzugänglich für Kinder aufbewahren. Nicht über 30°C lagern. Tabletten im Originalbehältnis aufbewahren und vor Licht schützen. Verschreibungspflichtig! **Pharmazeutischer Unternehmer**: CP-Pharma Handelsges. mbH, 31303 Burgdorf.

Spiramet® 750.000 IE/125 mg // 1.500.000 IE/250 mg // 3.000.000 IE/500 mg - Kautabletten für Hunde. **Wirkstoff**: Metronidazol; 1 Tablette enthält: Wirkstoff: Spiramycin 750.000 IE / 1.500.000 IE / 3.000.000 IE; Metronidazol 125 mg / 250 mg / 500 mg. **Anwendungsgebiete**: Zur Unterstützung der Therapie (Zahnreinigung, chirurgische Maßnahmen) von multibakteriellen Infektionen bei Erkrankungen des Zahnhalteapparats (parodontale Erkrankungen) und damit verbundenen Erkrankungen im Maulbereich, z. B. Entzündung der Mundschleimhaut (Stomatitis), Zahnfleischentzündung (Gingivitis), Zungenentzündung (Glossitis), Zahnbettentzündung (Parodontitis), Mandelentzündung (Tonsillitis), Zahnfisteln und andere fistelartige Wunden in der Maulhöhle, Entzündung der Lippenschleimhaut (Cheilitis), Nasennebenhöhlenentzündung (Sinusitis), beim Hund, welche durch Spiramycin-/Metronidazol-empfindliche Mikroorganismen, z. B. grampositive Bakterien und Anaerobier verursacht werden. **Gegenanzeigen**: Nicht anwenden bei Leberfunktionsstörungen. Nicht anwenden bei bekannter Überempfindlichkeit gegenüber Spiramycin, Metronidazol oder einem der sonstigen Bestandteile. Nicht zusammen mit bakteriziden Antibiotika anwenden. **Nebenwirkungen**: Bei Hunden tritt selten Erbrechen auf. In seltenen Fällen kann es zu Überempfindlichkeitsreaktionen kommen. Falls eine Überempfindlichkeitsreaktion auftritt, ist die Behandlung abzubrechen. In sehr seltenen Fällen kann es zu Störungen bei der Spermienbildung (Spermatogenese) kommen. Falls Sie Nebenwirkungen, insbesondere solche, die nicht in der Packungsbeilage aufgeführt sind, bei Ihrem Tier feststellen, oder falls Sie vermuten, dass das Tierarzneimittel nicht gewirkt hat, teilen Sie dies bitte Ihrem Tierarzt oder Apotheker mit. **Wartezeit**: Nicht zutreffend. Arzneimittel unzugänglich für Kinder aufbewahren. Haltbarkeit von geteilten Tabletten nach erstmaligem Öffnen des Blisters: 3 Tage. Nicht über 30°C lagern. Sie dürfen das Tierarzneimittel nach dem auf dem Karton und der Blisterpackung nach „Verwendbar bis" bzw. „EXP" angegebenen Verfalldatum nicht mehr anwenden. Das Verfalldatum bezieht sich auf den letzten Tag des Monats. Verschreibungspflichtig! **Pharmazeutischer Unternehmer**: CP-Pharma Handelsges. mbH, 31303 Burgdorf

QR-Code scannen
und Produkte bestellen.

www.cp-pharma.de

CP-Pharma Handelsgesellschaft mbH
Telefon 05136/6066 0
Telefax 05136/6066 66
info@cp-pharma.de

Mehr Biss

das Zahnportfolio von CP

Amoxiclav®

Clindamycin

Clinda

Spiramet®

Herbax®

cplus

cp pharma

CP-Pharma Handelsgesellschaft mbH
Ostlandring 13 · 31303 Burgdorf · Tel.: 05136 60660 · Fax: 05136 606666
E-Mail: info@cp-pharma.de · www.cp-pharma.de