



# Fortbildungsreihe

## TFA 2025

---

ZAHNBEHANDLUNGEN

# Inhaltsangabe

Tierzahnheilkunde gestern und heute .....	5
Aufbau und Anatomie von Zähnen und Gebiß .....	6
Erkrankungen der Maulhöhle und des Zahnhalteapparates .....	12
Organisation der Zahnpatienten .....	30
Instrumentenkunde .....	34
Anästhesie und OP .....	37

## TFA-Fortbildungsreihe



Der heutige Praxisalltag ist für viele TFAs eine oft kaum zu bewältigende Herausforderung. Zahlreiche parallel ablaufende Praxisprozesse forderten schon immer viel Überblick – in letzter Zeit kommen aber weitere Erschwernisse dazu: z.B. die Erhöhung der GOT in Zusammenhang mit den Folgen von Krisen und Inflation, die personelle Unterbesetzung in fast jeder Praxis und, nicht zu vergessen, die stark gestiegenen Ansprüche seitens der Patientenbesitzer.

TFAs sind meist sowohl im administrativen als auch im praktisch-medizinischen Bereich gefordert. Deshalb werden in den CPlus-Fortbildungen für TFAs gezielt Themen aus beiden Gebieten angeboten – in diesem Jahr geht es um die **souveräne Kommunikation im Praxisalltag** und die **Zahnbehandlungen in der Tierarztpraxis**. Wie immer mit Top-Referentinnen, die praxisbewährte Tipps und Lösungen vermitteln.

# Zähne zeigen

## Zahnbehandlung - ein wichtiges Feld für die TFAs

Von der Dogge mit abgebrochenem Caninus, über die Katze mit Zahnstein bis zum Kaninchen mit in die Augenhöhle eingewachsenem Backenzahn – Zahnbehandlungen sind ein vielseitiges Feld in der Tierarztpraxis. Umso wichtiger ist das umfassende Wissen für alle Abläufe. In dieser Fortbildung wird gezeigt, welche wichtige Rolle die TFA in der Zahnbehandlung spielt, wie Patienten sicher vorbereitet werden und welche Aufgaben TFAs während der Behandlung und in der Nachsorge übernehmen.

Von A (anatomie) bis Z (Zahnpflege) vermittelt die ausgewiesene Expertin **Alice Becker** in diesem LIVE-Webinar kompetent das notwendige Wissen zur Erfüllung aller Herausforderungen im Zusammenhang mit Zahnbehandlungen von Kleintieren.

Vom ersten Moment der Vorbereitung bis zur Nachsorge – TFAs sind ein unverzichtbarer Teil des Teams und tragen maßgeblich zur Zahngesundheit der Tiere bei!



**Alice Becker**

**Zentrum für Tierzahnheilkunde-  
Die Tierarztpraxis, Krefeld**

TFA, Praxismanagerin (VC),

Fachkraft für agile Führung (IHK)

# ZAHNBEHANDLUNGEN

## und die Rolle der TFA

ZENTRUM FÜR TIERZAHNHEILKUNDE



Die Tierarztpraxis

*Alice Becker*

SUPPORT FOR YOUR VETERINARY BUSINESS

**cp** pharma

NOTIZEN:



## Vorstellung

 **cplus** <sup>TFA</sup>



*Die Bedürfnisse von **Tier** und **Team** in Einklang bringen.*

**Alice Becker**

**Tätigkeiten:**

- Praxismanagerin Zentrum für Tierzahnheilkunde
- virtuelle Assistenz für Tierarztpraxen

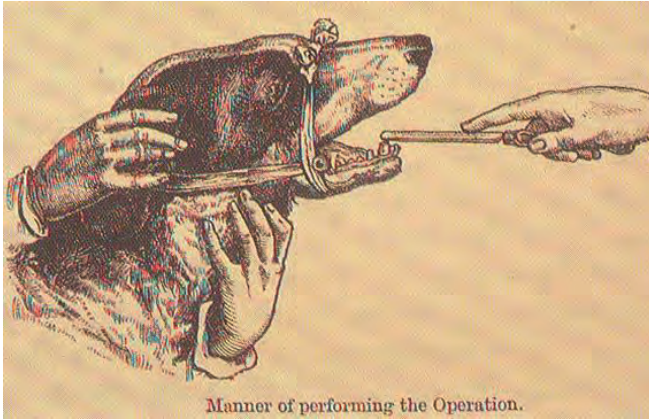
**Ausbildung und Fortbildungen:**

- Tiermedizinische Fachangestellte
- Tiermedizinisches Praxismanagement (VC)
- Fachkraft für Agile Führung (IHK)

**cp** pharma

NOTIZEN:





Hundebehandlung  
um 1900

cp pharma

NOTIZEN:



**Veränderung der Mensch-Tier-Beziehung**

- gesteigerte Wertschätzung des Hundes

**Enorme Fortschritte**

- Zahnheilkunde
- Prothetik
- Kieferorthopädie
- ...

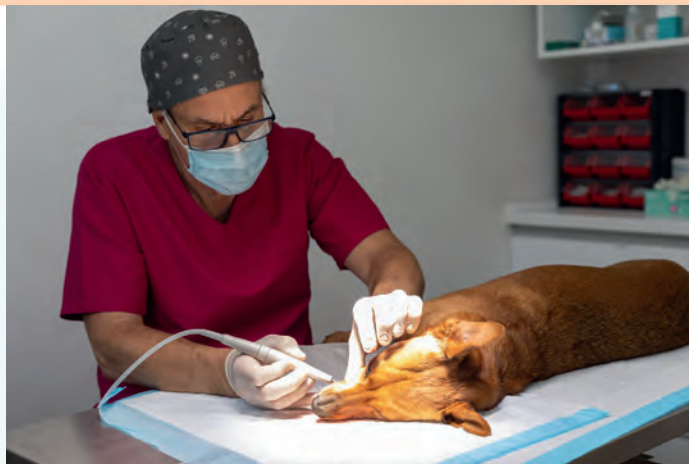
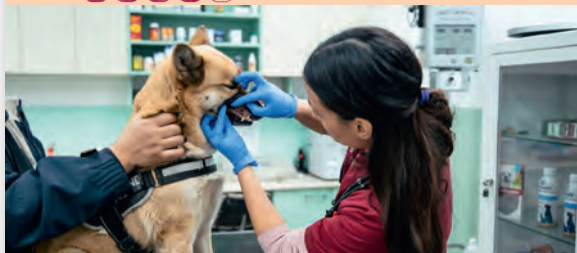
NACH DEM  
2. WELTKRIEG

1980ER JAHRE

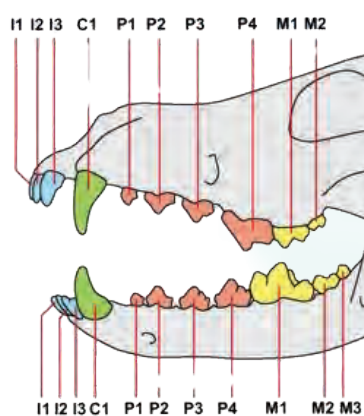
cp pharma





NOTIZEN:



cp pharma

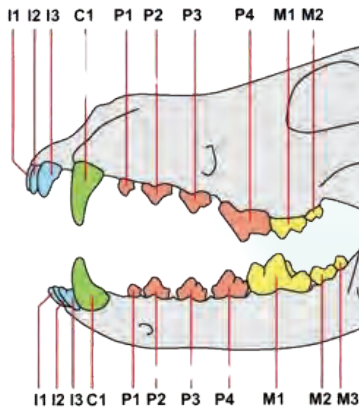
NOTIZEN:



-  **Incisivi** (Schneidezähne)
-  **Canini** (Eckzähne)
-  **Prämolare** (vordere Backenzähne)
-  **Molare** (hintere Backenzähne)

cp pharma

NOTIZEN:



**Oben:** 2M 4P 1C 3I 3I 1C 4P 2M

**Unten:** 3M 4P 1C 3I 3I 1C 4P 3M

**Bleibende Zähne:**

- 42 Stück

**Durchbruch bleibender Zähne:**

- Inzisivi: 4-6 Monate
- Canini: 3-5 Monate
- Prämolaren: 5-6 Monate
- Molaren: 5-6 Monate  
(keine Milchzähne!)

cp pharma

NOTIZEN:

**Oben:** 1M 3P 1C 3I 3I 1C 3P 1M

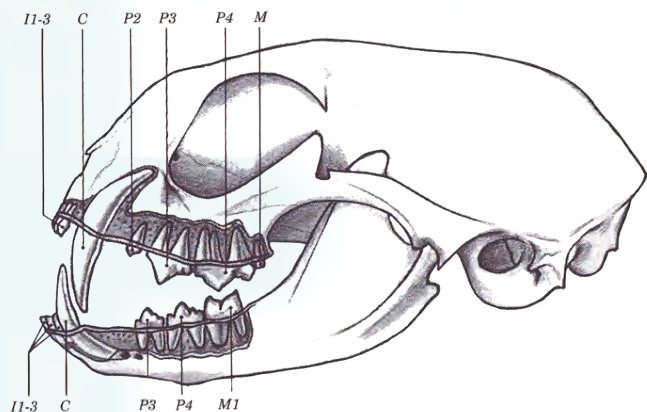
**Unten:** 1M 2P 1C 3I 3I 1C 2P 1M

**Bleibende Zähne:**

- 30 Stück

**Durchbruch bleibender Zähne:**

- Inzisivi: 3-4 Monate
- Canini: 3-5 Monate
- Prämolaren: 4-5 Monate
- Molaren: 5-6 Monate  
(keine Milchzähne!)



cp pharma

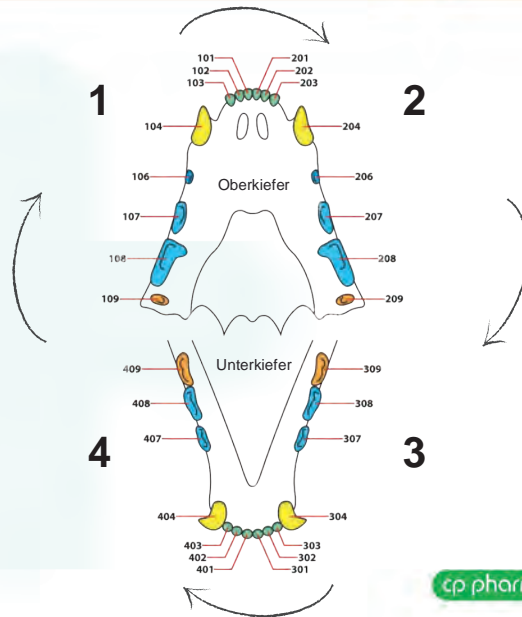
NOTIZEN:

**Erste Ziffer (1-4):**

Zuordnung zum Quadranten

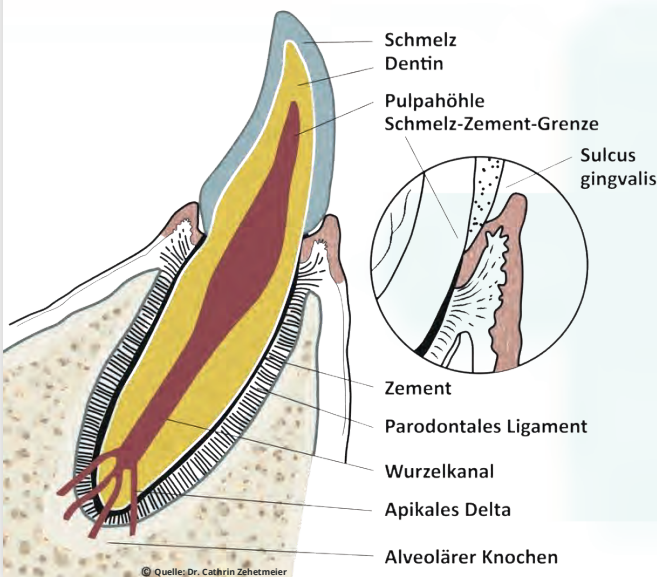
**Zweite/ Dritte Ziffer:**

Fortlaufende Nummerierung nach distal



cp pharma

NOTIZEN:



**Krone:**

- Schmelz
- Dentin
- Pulpa mit Pulpahöhle

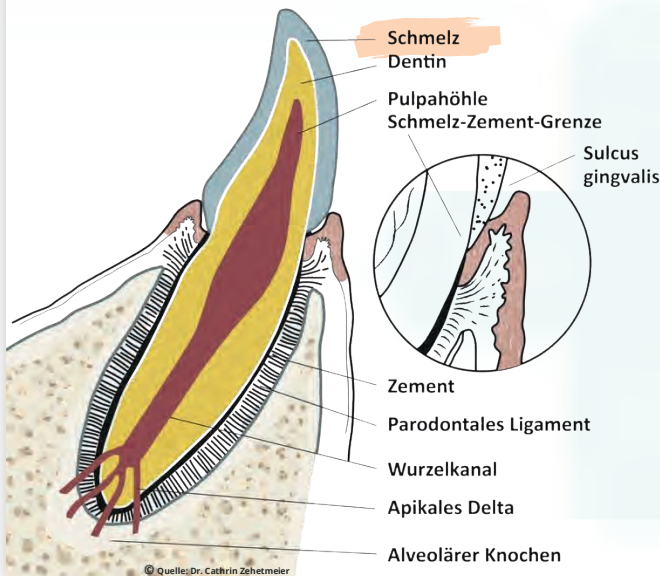
**Wurzel:**

- Wurzelzement
- Dentin
- Pulpa mit Pulpahöhle

cp pharma

NOTIZEN:



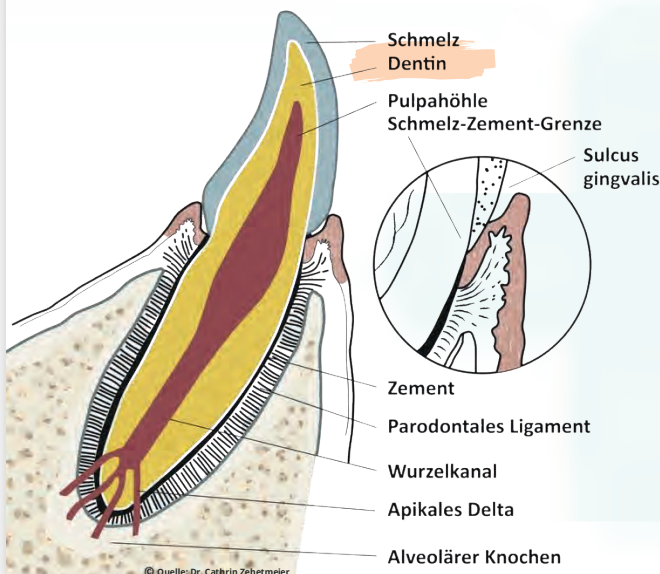


### Krone:

- Schmelz
  - überzieht nur die Krone
  - Katze <0,2mm/ Hund 0,3mm
  - härteste Substanz im Körper
  - keine Nerven, keine Blutgefäße
- Dentin
- Pulpa mit Pulpahöhle

cp pharma

NOTIZEN:



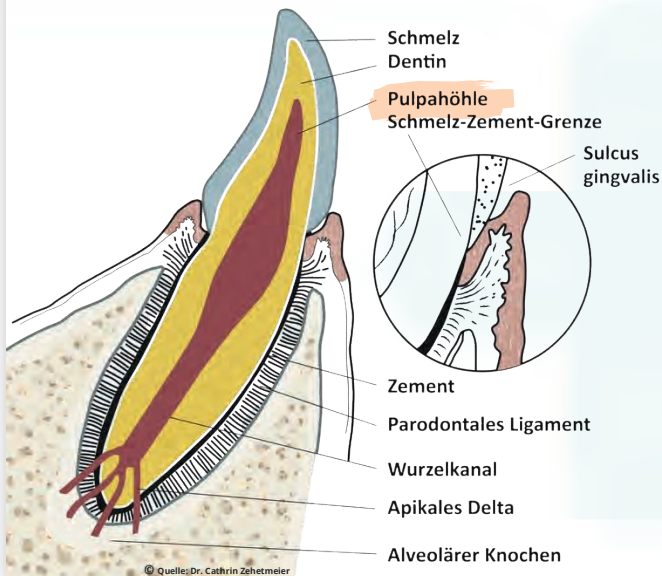
### Krone:

- Dentin
  - härter als Knochen, weicher als Schmelz
  - lebenslange Produktion
  - enthält kleine Kanälchen mit Nervenfasern

cp pharma

NOTIZEN:



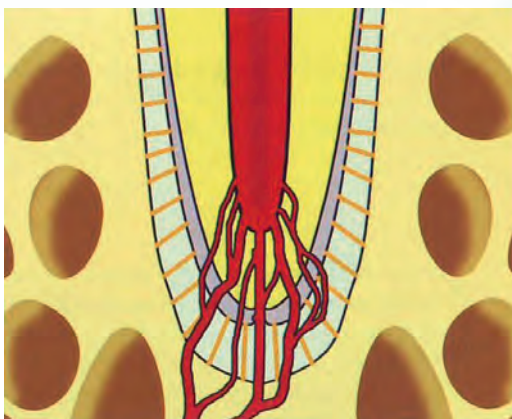


### Krone und Wurzel:

- Pulpahöhle
- "Nerv und Blutgefäß"

cp pharma

NOTIZEN:

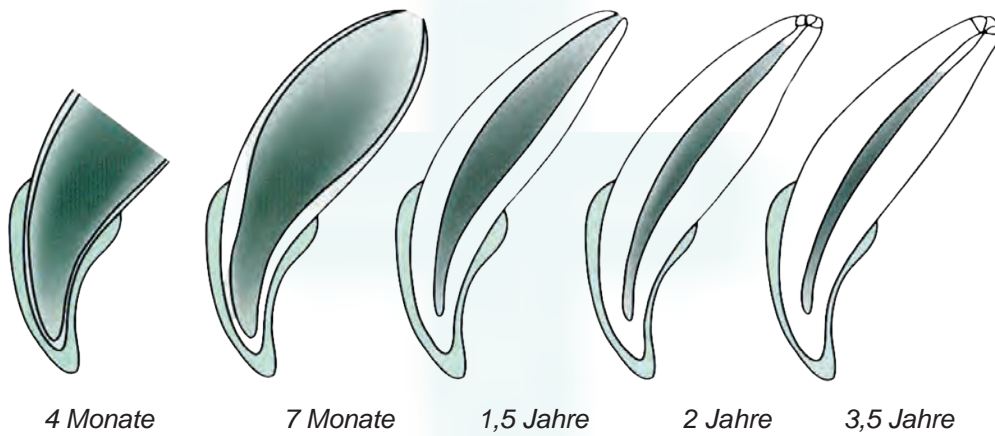


### Krone und Wurzel:

- Pulpahöhle
- "Nerv und Blutgefäß"
- entspringt dem apikalen Delta
- bei Jungtieren noch nicht geschlossen
- Odontoblasten produzieren lebenslang Dentin

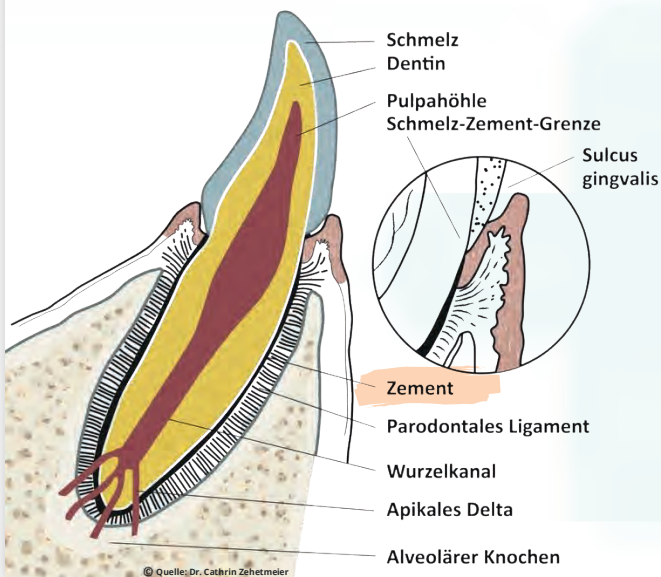
cp pharma

NOTIZEN:



cp pharma

NOTIZEN:



### Wurzel:

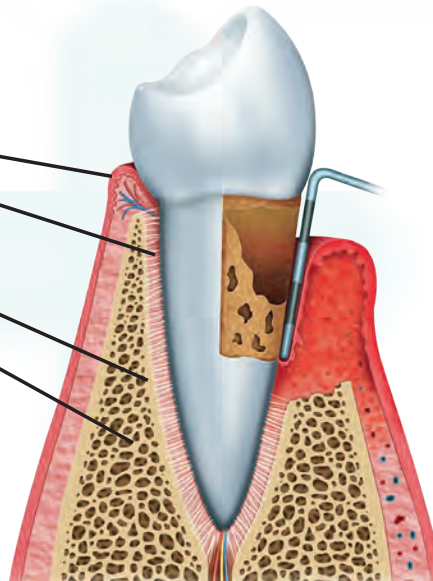
- Zement
- umkleidet Dentin im Zahnfach
- knochenähnliche Struktur
- verbindet Zahn mit Alveole
- = Teil des Zahnhalteapparates

cp pharma

NOTIZEN:

**Parodont:**

- Gingiva
- Parodontalfasern
- Wurzelzement
- Alveolarknochen



cp pharma

NOTIZEN:

1

ZAHN  
HALTE  
APPARAT

2

ZAHN  
HART  
SUBSTANZ

3

ANGE-  
BOREN/  
JUNG  
HUND

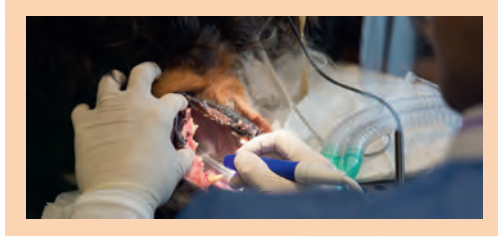4

TUMORE  
UND  
FRAKTUREN



cp pharma

NOTIZEN:



5  
intraorale  
Röntgenbilder,  
Dental Charting

1  
Klinische  
Untersuchung  
und Anästhesie

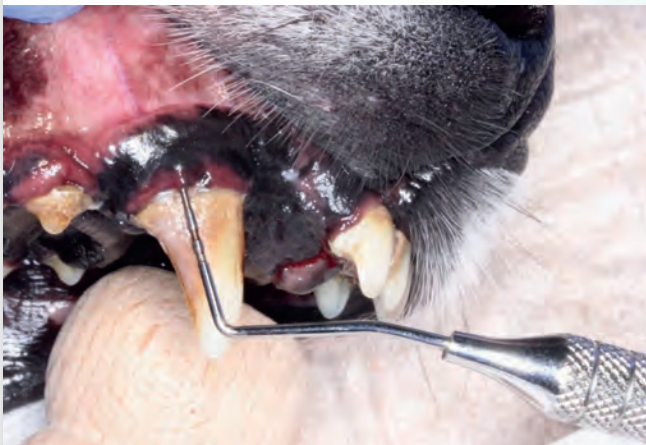2  
Foto-  
dokumentation  
prä OP

4  
Vorreinigung  
(Supragingival),  
Probing

3  
Desinfektion  
CHX-flush

cp pharma

NOTIZEN:



Unser Feind hat einen Namen:  
**PLAQUE**

**100 MILLIONEN BAKTERIEN/MG PLAQUE**  
(entspricht 100 Milliarden pro Gramm)

QUELLE BZÄK

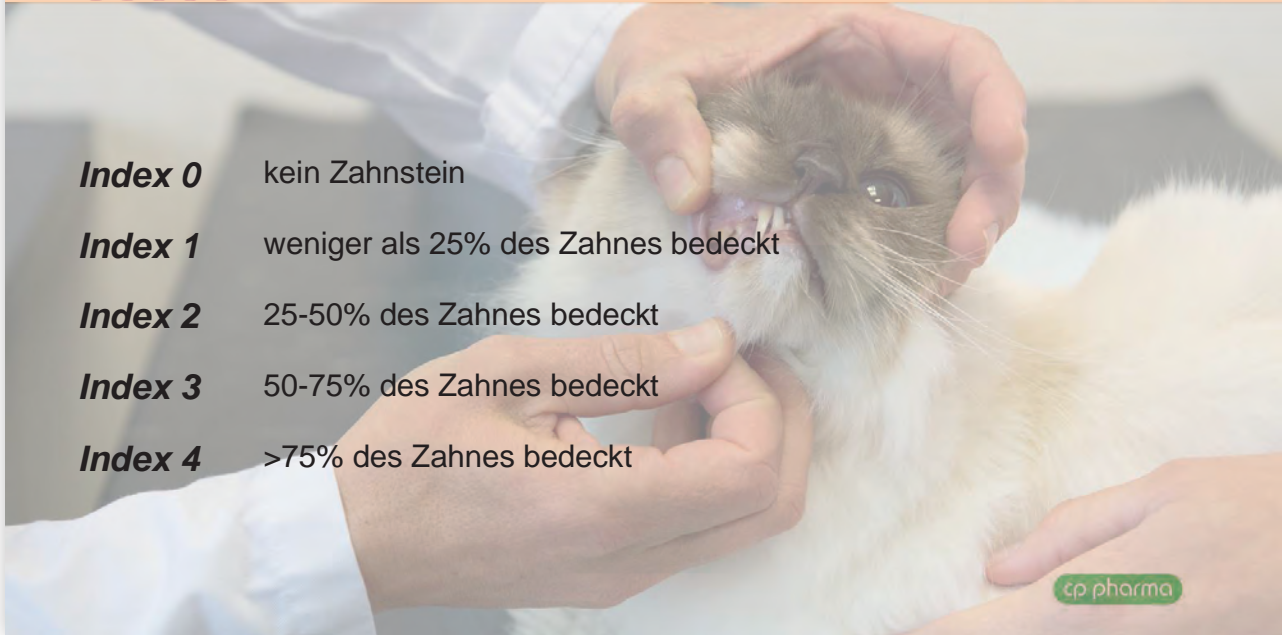
1. initiale Bakterien
2. Reifung des Plaque
3. Immunsystem



cp pharma

NOTIZEN:

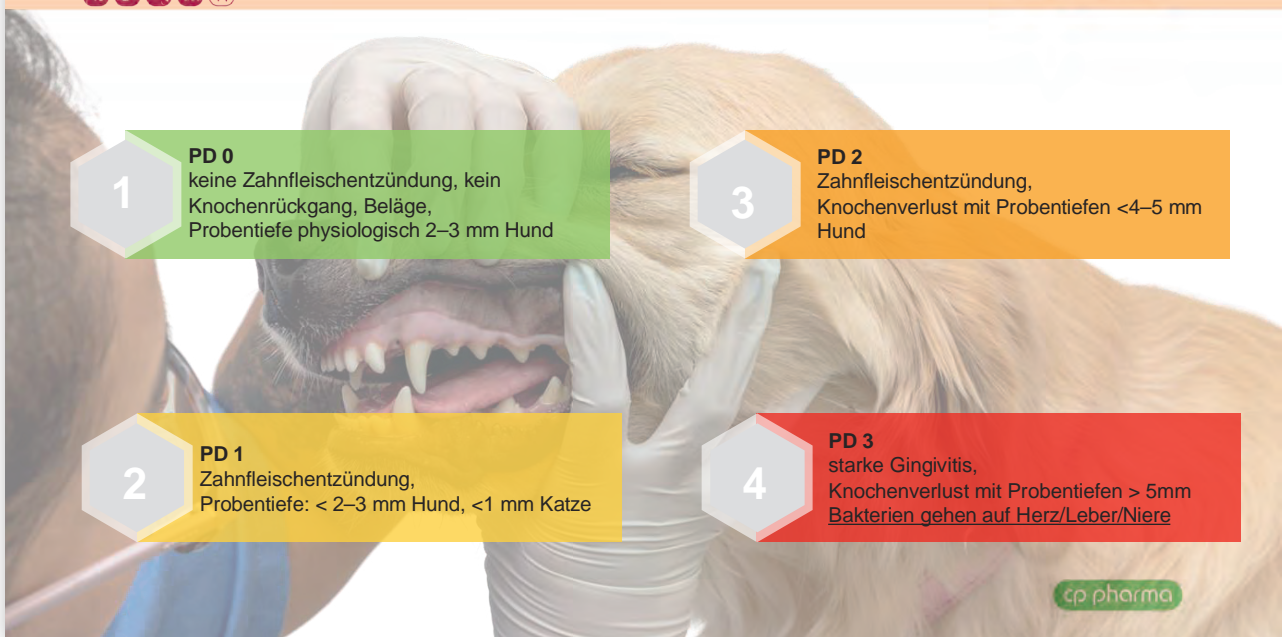



- Index 0**    kein Zahnstein
- Index 1**    weniger als 25% des Zahnes bedeckt
- Index 2**    25-50% des Zahnes bedeckt
- Index 3**    50-75% des Zahnes bedeckt
- Index 4**    >75% des Zahnes bedeckt

cp pharma

NOTIZEN:



1

**PD 0**  
keine Zahnfleischentzündung, kein Knochenrückgang, Beläge, Probertiefe physiologisch 2–3 mm Hund

3

**PD 2**  
Zahnfleischentzündung, Knochenverlust mit Probertiefen <4–5 mm Hund

2

**PD 1**  
Zahnfleischentzündung, Probertiefe: < 2–3 mm Hund, <1 mm Katze

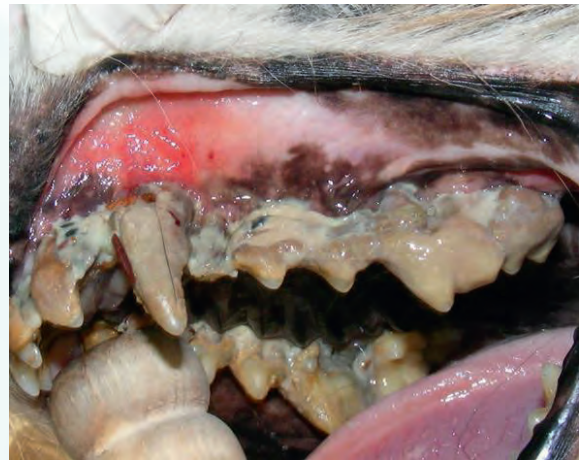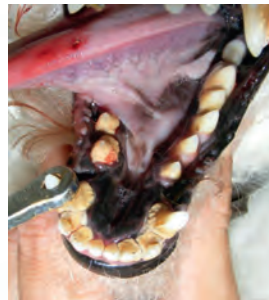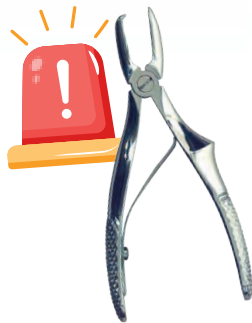4

**PD 3**  
starke Gingivitis, Knochenverlust mit Probertiefen > 5mm Bakterien gehen auf Herz/Leber/Niere

cp pharma

NOTIZEN:





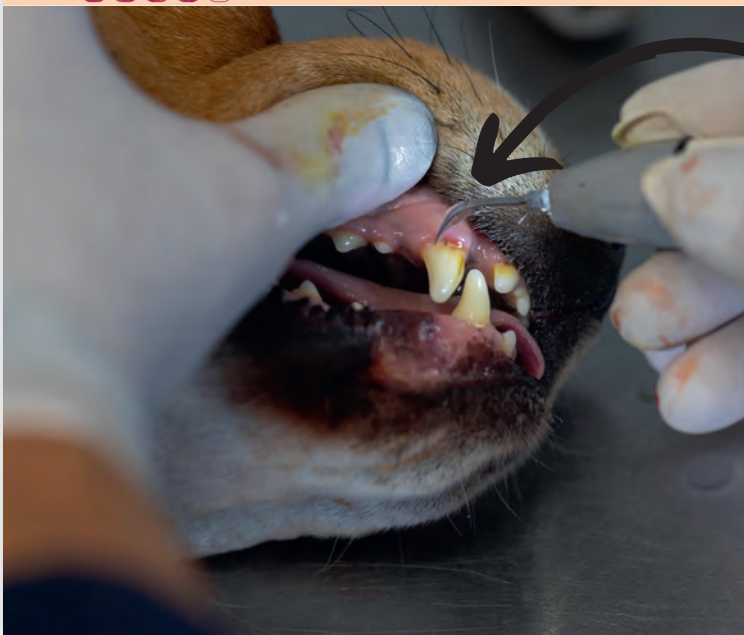5

PD 4

Zahnwurzeln liegen frei, Zähne wackeln,  
Knochenverlust mit Probestiefen > 7-8 mm  
Belastung von Herz/Leber/Niere

cp pharma

NOTIZEN:



So bitte nicht!



... sondern seitlich mit  
streichenden Bewegungen.

cp pharma

NOTIZEN:

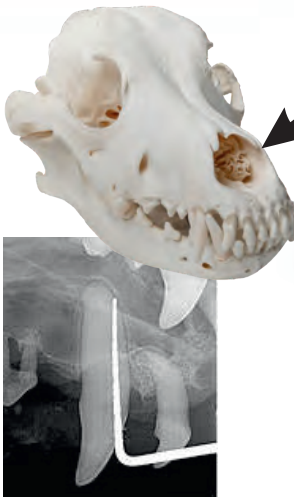## Zahnpolitur mit Polierkelch und Polierpaste sowie Spülung



Einwegartikel zur Virusprophylaxe

cp pharma

NOTIZEN:



### 1. Betroffene Zähne & Anatomie

- Meistens betroffen: Canini im Oberkiefer
- Dünne Knochenwand zur Nase hin

### 2. Ursache & Entstehung

- Folge eines unentdeckten entzündlichen Prozesses
- Risiko bei Zahnextraktion

### 3. Symptome einer oronasalen Fistel

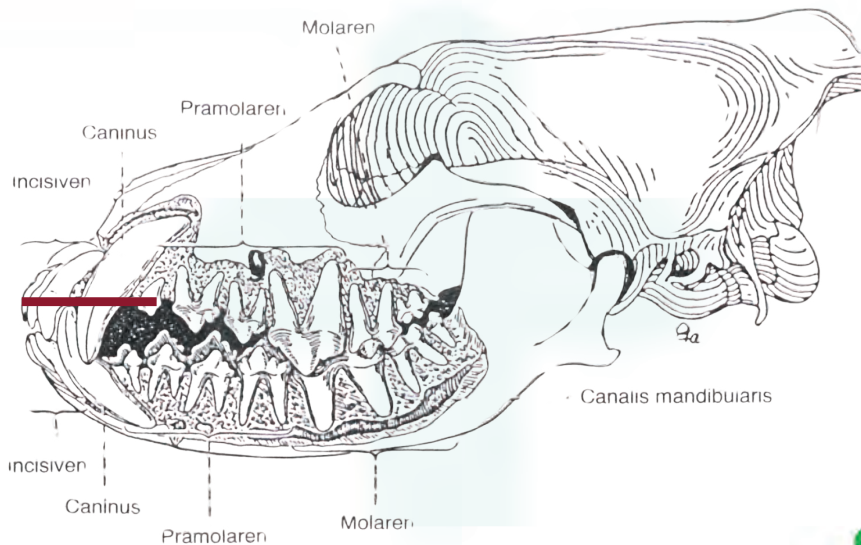
- Niesen
- Nasenbluten/ Eitriger Nasenausfluss

### 4. Diagnostik & Behandlung

- Sichere Diagnose nur in Narkose: Sondieren und Dentalröntgen
- Ermittelt Ausmaß der Entzündung und notwendige Therapie

cp pharma

NOTIZEN:

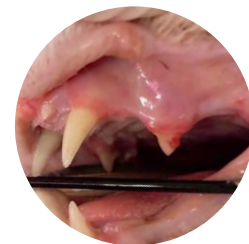


NOTIZEN:

### Auflösung von Zahnschubstanz - Pathogenese

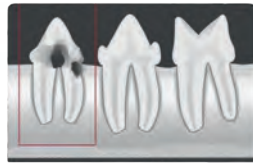
- körpereigene Prozesse führen eine Resorption durch
- Startet zumeist im Zement
- geht weiter in das Dentin und unterminiert Schmelz

**Ab 5 Jahren ca. 50% aller Katzen (Tendenz steigend)**



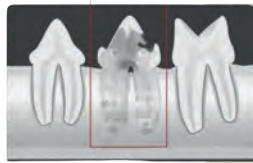
NOTIZEN:

## Resorptive Läsionen - Typ 1-3



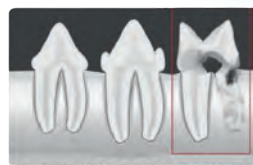### Typ 1

- Wurzelresorptionen
- horizontal/vertikaler Knochenabbau
- erhaltener Parodontalspalt



### Typ 2

- Wurzelanteile im Umbau
- physiologischer Alveolarknochen
- Verlust des Parodontalspalts



### Typ 3

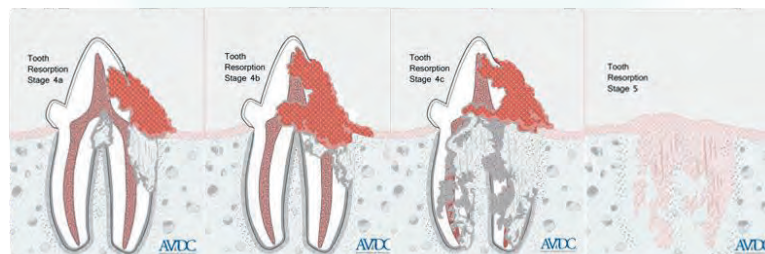
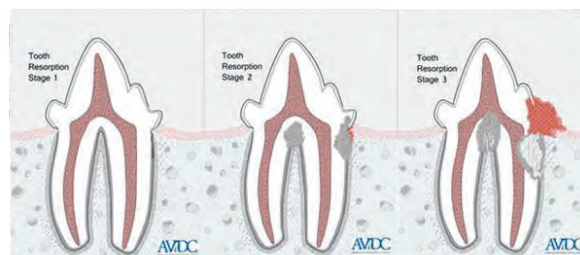
- Mischform von beiden Typen in einem Zahn

Quelle: <https://avdc.org/>

cp pharma

NOTIZEN:

## Resorptive Läsionen - Stadien



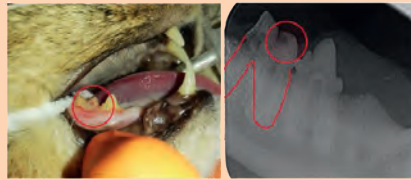Quelle: <https://avdc.org/>

cp pharma

NOTIZEN:

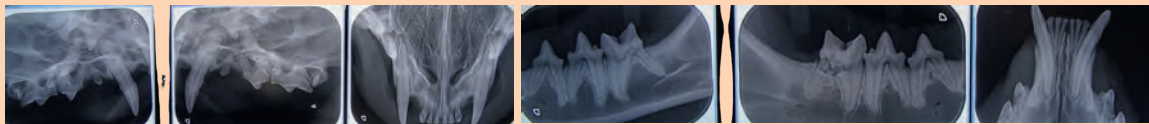


# PRAXISTIPP



Goldstandard einführen

**Full Mouth Röntgen bei allen Katzen im Zahn-OP**



cp pharma

NOTIZEN:

## Intraorales Dentalröntgen

**Wir können das auch ohne Bildgebung!**



**28%** klinisch relevanter Pathologien werden verpasst



**42%** klinisch relevanter Pathologien werden verpasst  
(Verstraete et. al. 1998)

**Die Anschaffung ist zu teuer!**

10 Zahnsanierungen im Monat á 8 Röntgenbilder  
10 x 200€ = 2.000€/ Monat

**Dauert zu lange!**

Hund: 8-14 Aufnahmen = 10-20 Minuten

Katze: 8 Aufnahmen = 10 Minuten

**Wir haben es, aber nutzen es nicht!**



**Was macht euch Angst?**

Die Funktion der Geräte?

Das Erstellen der Aufnahmen?

Die Auswertung?

cp pharma

NOTIZEN:



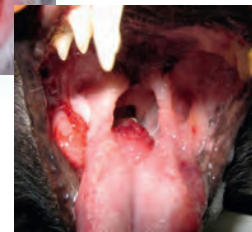
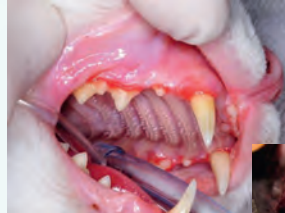### Therapieresistente Entzündung der Maulschleimhäute

#### Was die Besitzer berichten:

- blutiges Speicheln
- Schmerzen beim Fressen/ Gähnen
- Appetitlosigkeit/ Gewichtsverlust
- verminderte Fellpflege

#### Klinische Untersuchung:

- starke Gingivitis/ Stomatitis
- zäher Speichel
- Wucherungen
- vergrößerte Mandibularlymphknoten



cp pharma

NOTIZEN:

### Klassifizierung nach Williams und Aller



GRUPPE  
1

#### Juvenile hyperplastische Gingivitis

Im/ nach Zahnwechsel, hgr. entzündete, hyperplastische Gingivitis



GRUPPE  
2

#### Juvenile fortschreitende Gingivitis-Parodontitis

wie Gruppe 1, dazu rasch progressive Parodontitis oft kranke, schnupfende Katzen

GRUPPE  
3

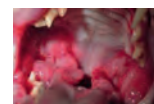#### adulte fortschreitende Parodontitis

äußert sich durch Parodontitis bei erwachsenen Katzen

GRUPPE  
4

#### adulte chronische Gingivo-Stomatitis

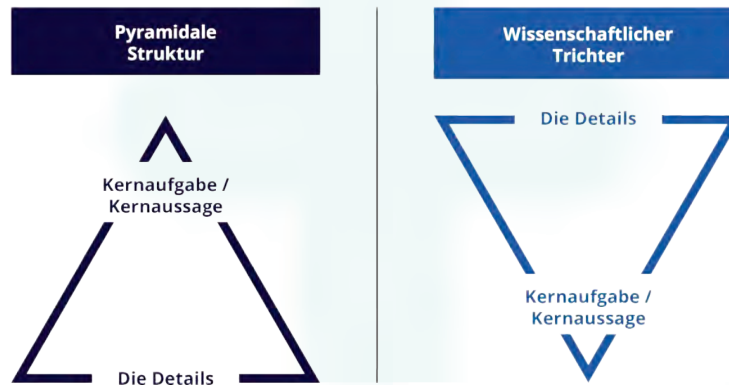
hgr. Entzündungen der Mukosa vor allem caudal, bukkal mit Arcus palatoglossus



cp pharma

NOTIZEN:

Aufgrund hoher Rezidivgefahr, zeitlich und finanziell aufwändiger Therapie ist die Kooperationsbereitschaft besonders wichtig

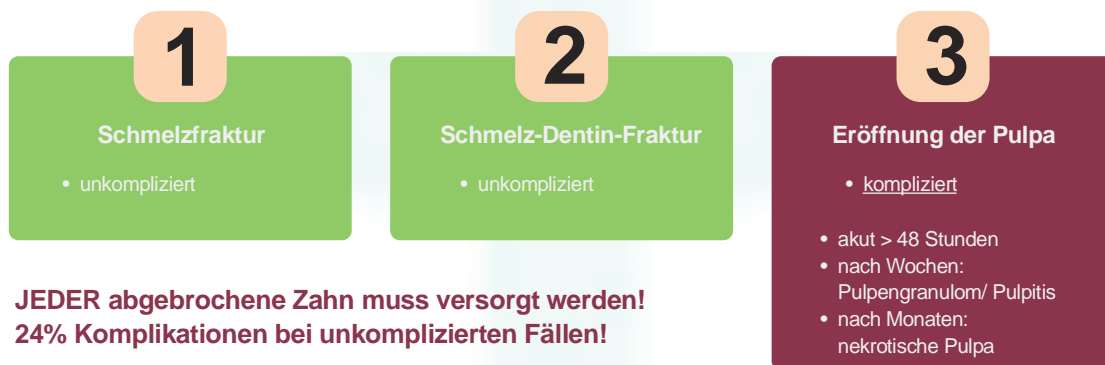


cp pharma

NOTIZEN:

- 1/3 aller vorgestellten Patienten weisen eine Zahnfraktur auf

- 10% davon sind kompliziert frakturierte Zähne




**JEDER abgebrochene Zahn muss versorgt werden!**  
**24% Komplikationen bei unkomplizierten Fällen!**

cp pharma

NOTIZEN:

## Eine **frische** Fraktur bedeutet einen zahnmedizinischen Notfall

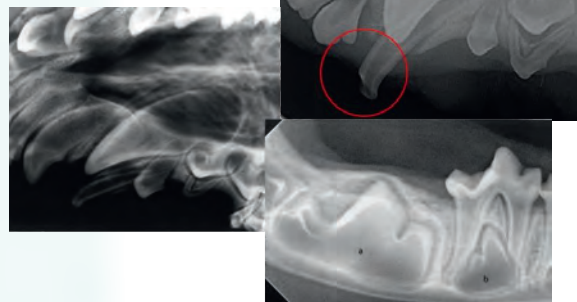
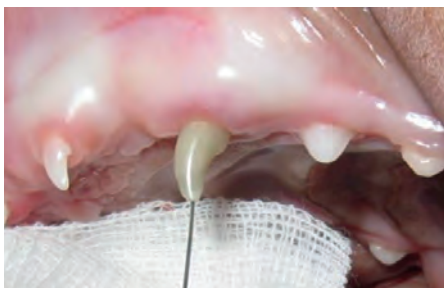
- akut abgebrochen = <48 Stunden
- Erstversorgung mit NSAID und Antibiotikum
- wenn eine schnelle Versorgung möglich ist, kann der Zahn oftmals vital erhalten werden

cp pharma

NOTIZEN:

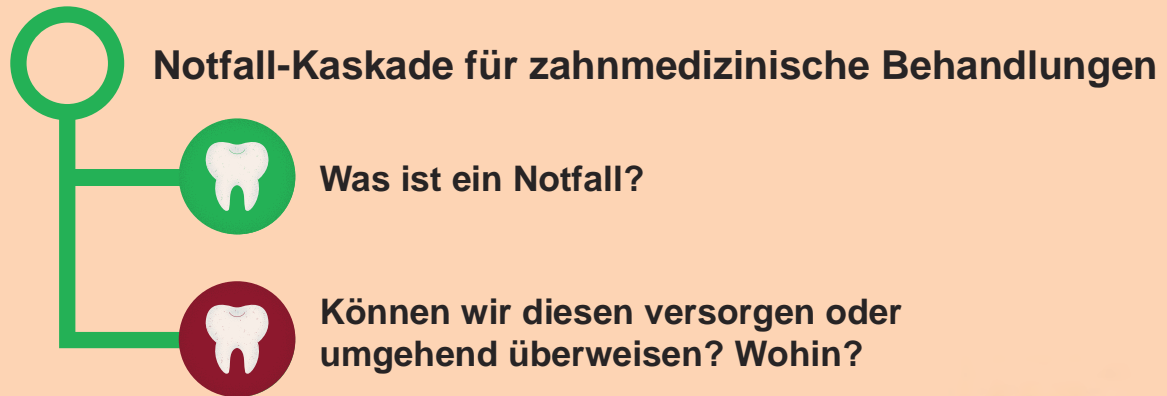
Bei Frakturen von **Milchzähnen** ist schnelles Handeln gefragt!



cp pharma

NOTIZEN:

# PRAXISTIPP



cp pharma

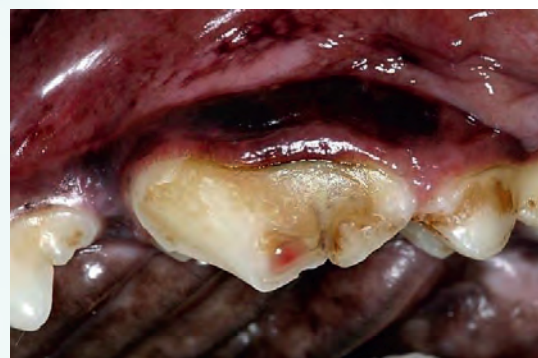
NOTIZEN:

Alice Becker

## Zahnfrakturen

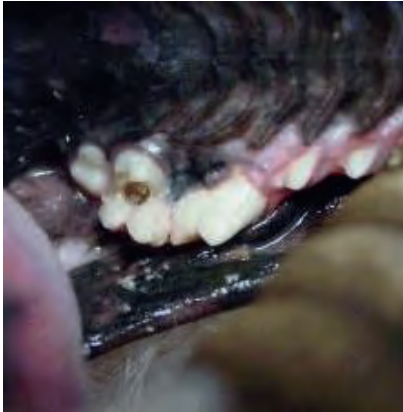### Therapieoptionen

- Versiegelung
- Extraktion (Milchzähne!)
- Überkappung/ "Vitalamputation"
- Wurzelbehandlung

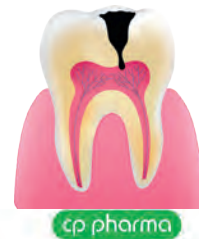

cp pharma

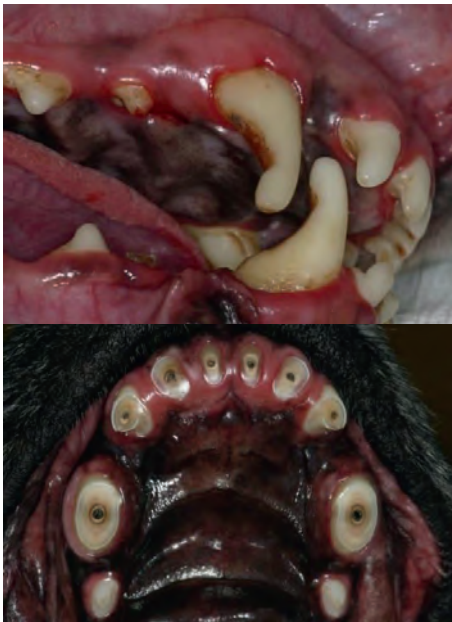NOTIZEN:



- seltene Kariesfälle beim Hund
- in der Regel an den Backenzähnen
- häufig bereits so weit fortgeschritten, dass der Nerv bereits beschädigt ist



NOTIZEN:



### Abrasionen (Zahnabrieb)

- Durch mechanische Abnutzung
- Häufig betroffen: Canini & Prämolaren
- Folgen: Freilegung von Dentin, Sensibilität, Infektionsrisiko

### Tertiärdentin (Reparaturdentin)

- Schutzreaktion auf Abrasion oder Trauma
- Dunkler, unregelmäßiger, weniger mineralisiert als normales Dentin
- Kann Pulpa schützen, aber Pulpitis & Nekrose-Risiko

### Klinische Relevanz

- Dentalröntgen zur Beurteilung (Vitalität, Wurzelspitze)
- Therapie: Wurzelfüllung oder Extraktion bei Schäden

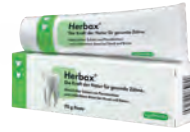cp pharma

NOTIZEN:



## VERMEIDEN

- Kauhölzer
- echte Knochen
- Geweihe
- Tennisbälle



## FÖRDERN

- enzymatische Futtermittel
- Putzen
- Zahnkontrollen
- Recall System



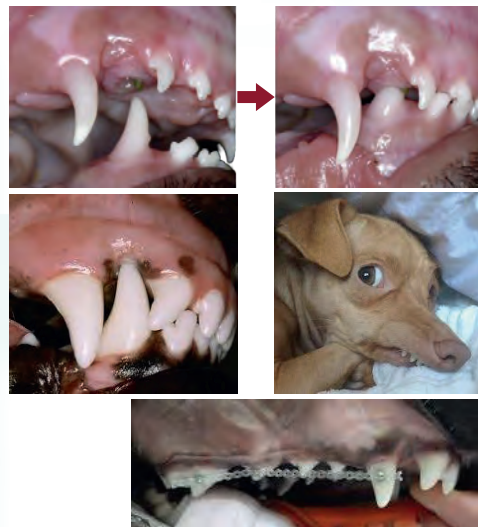
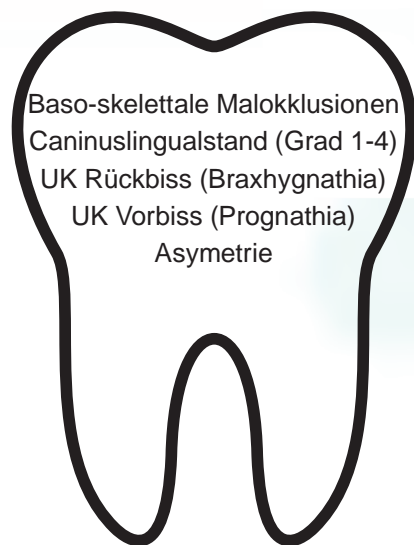NOTIZEN:



- Malokklusionen
- Hypo- und Hyperdontie
- Missbildungen
- Bissverletzungen bei Welpen
- Milchzahnfrakturen

cp pharma

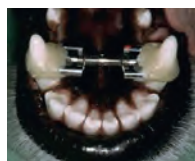
NOTIZEN:



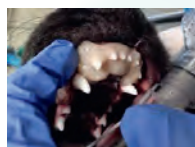NOTIZEN:

## THERAPIEMÖGLICHKEITEN

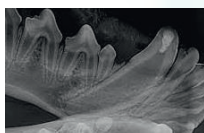Brackets



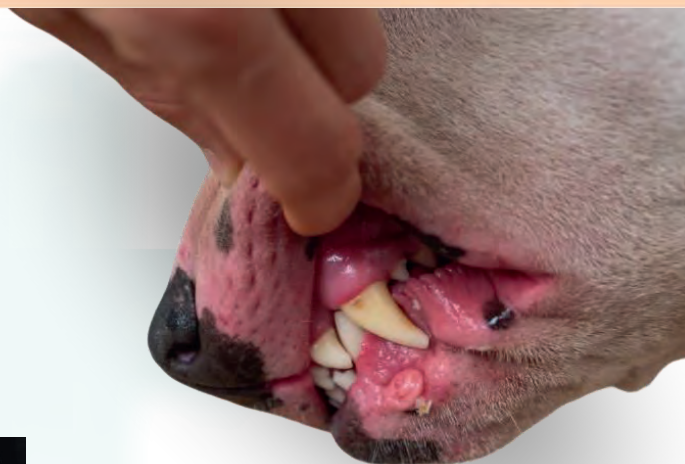Stellschraube



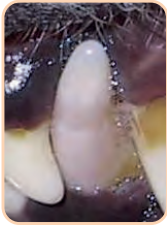Aufbißschiene



Kürzungen/ Vitalamputation



NOTIZEN:



### 1. Entstehung eines Pulpahämatoms

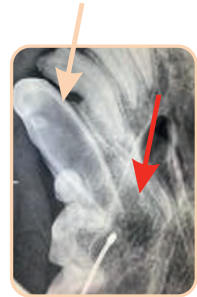- Blut dringt in Dentintubuli ein
- Rotes Blut schimmert durch den Schmelz → Zahn erscheint lila/grau

### 2. Folgen einer Zahnblutung

- Manchmal reversibel, aber Verfärbung bleibt oft
- Kann zum Absterben des Zahns führen
- Dann erforderlich: Endodontische Behandlung oder Exaktion

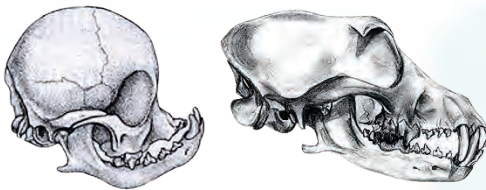
### 3. Dentalröntgen erforderlich, um

- abgestorbene Zähne zu erkennen (Vergleich mit gesundem Zahn)
- Knochenabbau um die Wurzel zu erkennen
- Fissuren sichtbar zu machen



cp pharma

NOTIZEN:



### Brachycephale:

- Rotationen
- Engstand
- Fehlstellungen
- gebogene Wurzeln
- impaktierte Zähne
- Parodontitis

cp pharma

NOTIZEN:

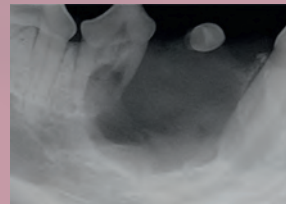


### Hyperdontie:

- Röntgen
- wenn Platz ist, drin lassen

### Hypodontie:

- Röntgen
- fehlt der Zahn wirklich?
- Retentionszyste!
- Cave: Brachys P1 im Unterkiefer!

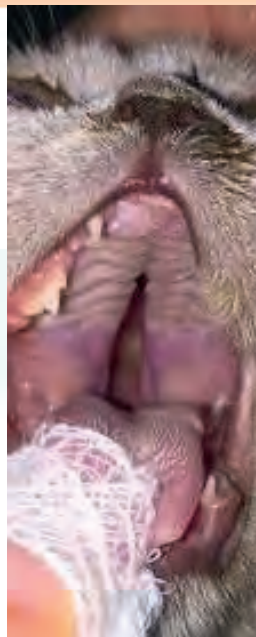

cp pharma

NOTIZEN:

### Ursache:

- Genetisch
- Stoffwechselstörung Muttertier
- Infektion Muttertier
- chemische Einflüsse



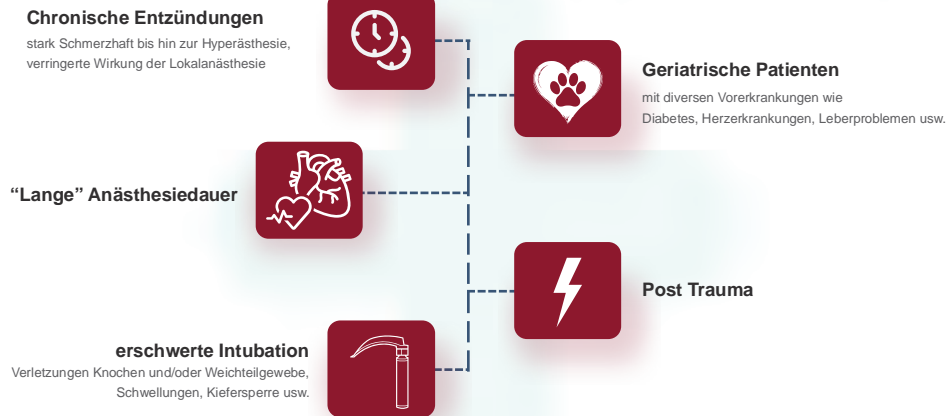
### Klinik:

- Nahrungsaufnahme erschwert
- kümmerliche Entwicklung
- Schmatzen, Nasenausfluss
- Milch läuft aus dem Maul
- Lungenentzündung

cp pharma

NOTIZEN:

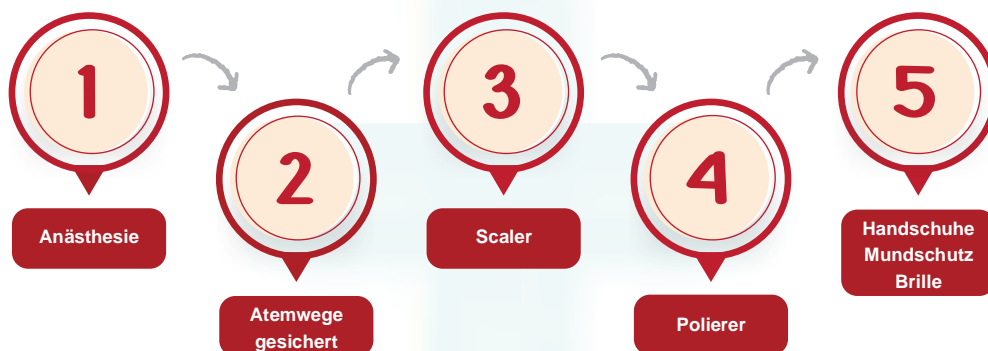
## ...oftmals ein besonders anspruchsvoller Patient.



cp pharma

NOTIZEN:

## Was benötigen wir?



cp pharma

NOTIZEN:



## COHAT

comprehensive oral health assessment and treatment

# PRAXISTIPP

01

### Anamnese & Klinische Untersuchung

- Aufnahme der Krankengeschichte
- Erste Maulinspektion im wachen Zustand

02

### Vollständige Untersuchung unter Anästhesie

- Detailprüfung von Zähnen, Zahnfleisch, Maulschleimhaut
- Chlorhexidin Spülung
- Erhebung eines Zahnstatus, Probing, Fotodokumentation

03

### Dentalröntgen

- Identifikation versteckter Pathologien (z. B. RL, Parodontitis)

04

### Professionelle Zahnreinigung & Therapie

- Entfernung von Plaque & Zahnstein supra- und subgingival
- Politur zur Glättung der Zahnoberfläche
- Behandlung von Parodontalerkrankungen, ggf. Zahnextraktionen

05

### Nachsorge & Präventionsstrategien

- Heimzahnpflege & Fütterungsberatung
- Regelmäßige Kontrollen



cp pharma

NOTIZEN:

*Alice Becker*



## Organisation der Zahnpatienten



### ORGANISATION TIERBESITZER- UND PATIENTENFÜHRUNG

#### Erstuntersuchung:

- Anmeldebogen ausfüllen lassen
- Aufnahme des Patienten inkl. Transponder (forensisch wichtig)
- Voruntersuchung / Behandlung
  - ggf. präOP Blutentnahme
- genaue Besprechung der empfohlenen Maßnahmen
- Kostenvorschau

cp pharma

NOTIZEN:



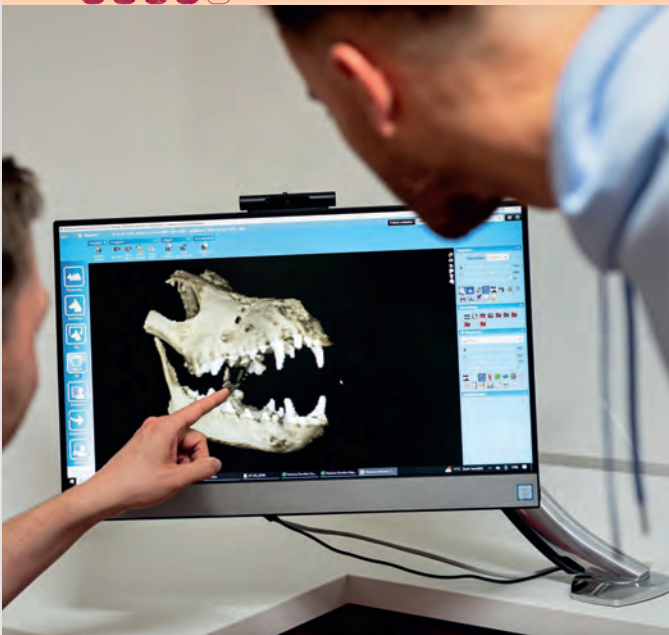
## ORGANISATION TIERBESITZER- UND PATIENTENFÜHRUNG

### OP Tag:

- optimale Planung für OP
  - Zeitplanung anhand von Fotos der Erstuntersuchung
  - OP-Vorbereitung
- Narkoseinfo und – einverständniserklärung inkl. Unterschrift
- präoperative Blutuntersuchung

cp pharma

NOTIZEN:



## ORGANISATION TIERBESITZER- UND PATIENTENFÜHRUNG

### Behandlung in Narkose:

1. Genaue Besprechung der geplanten Maßnahmen
2. Narkoseeinleitung
3. Gemeinsame Begutachtung/ Dentalrö. Besprechung mit Besitzer
4. Operationsdokumentation
5. Fotos
6. Zahndiagramm
7. Narkoseprotokoll
8. ruhige Aufwachphase

cp pharma

NOTIZEN:



#### ORGANISATION RÄUMLICHKEITEN

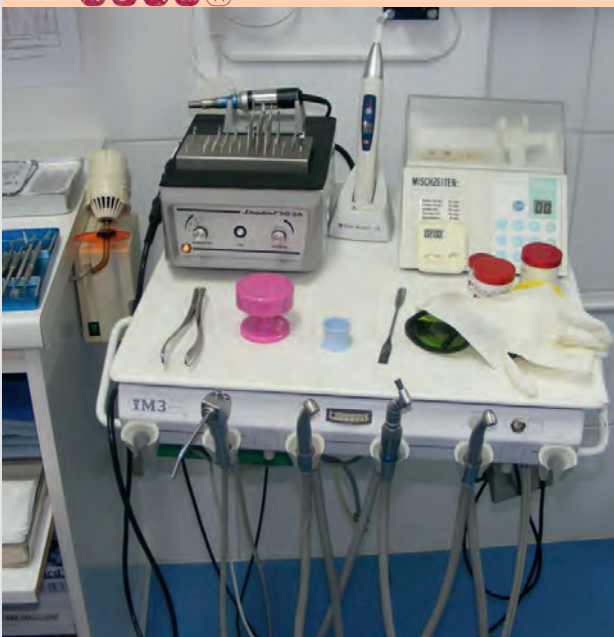- separater Operationsraum, Hygiene
- Klima, Lüftung

#### OP-Tisch

- höhenverstellbar, drehbar
- Wasserablauf
- trockene Lagerung, Tischauflage
- Sitze ergonomisch
- Ablageflächen
- Positionierung, Schutzkleidung

cp pharma

NOTIZEN:



#### GERÄTE- UND INSTRUMENTENMANAGEMENT

- Anästhesiegerät
- Röntgen / Entwicklung
- Strahlenschutz
- Zahnstation
- 2 Turbinen (220.000 U/min)
- Winkel- und Handstück (50.000 U/min)
- Ultraschallscaler
- Twin-Kompressor leistungsstark, leise
- Polymerisationslampe
- Licht: Decke / Wand, Kopflampe

cp pharma

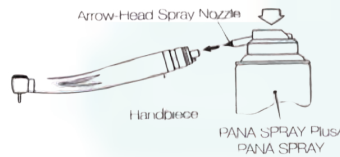
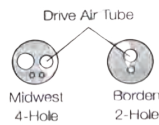
NOTIZEN:



## GERÄTE- UND INSTRUMENTENMANAGEMENT

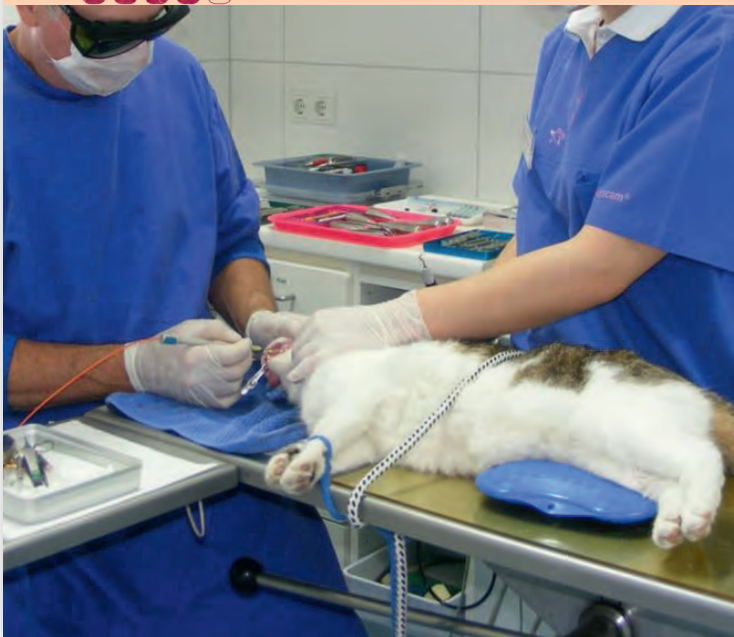### Reinigung

- manuell / Ultraschall
- Spülung mit Aqua Dest
- Abtrocknung
- Gelenkschmierung mit Spezialspray
- Ölung Luftmotor, Turbinen, Winkelstücke
- Schärfung von Küretten und Scalern
- Bohrerbad



cp pharma

NOTIZEN:




## ORGANISATION INTERN

### Personalplanung:

- Chirurg
- OP-Assistenz
- Anästhesist

cp pharma

NOTIZEN:

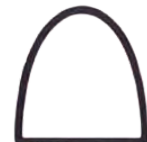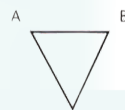
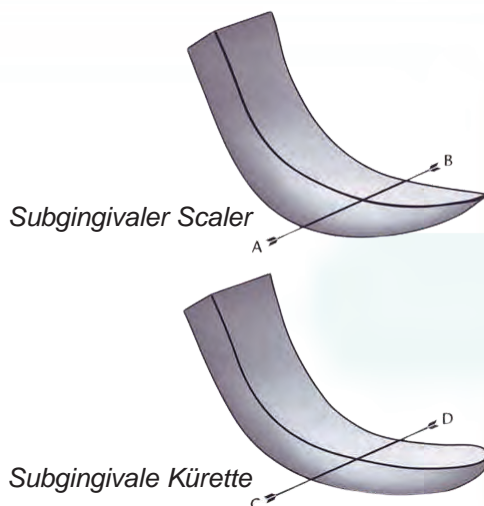


### Trays nutzen

- Ordnung
- Schont die filigranen und scharfen Instrumente
- Autoklavierbar

cp pharma

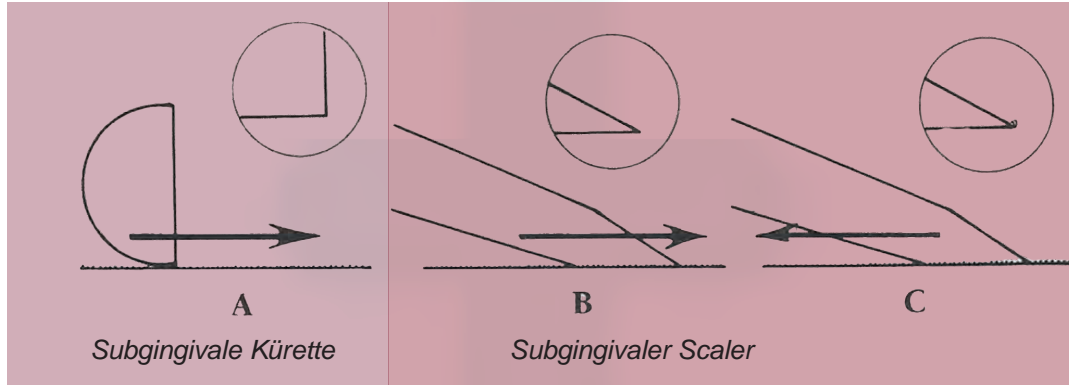
NOTIZEN:



cp pharma

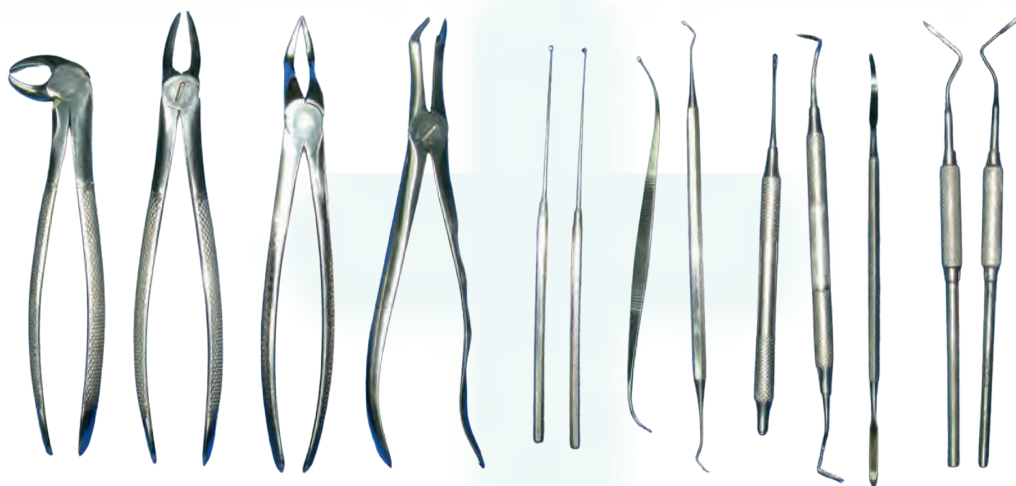NOTIZEN:





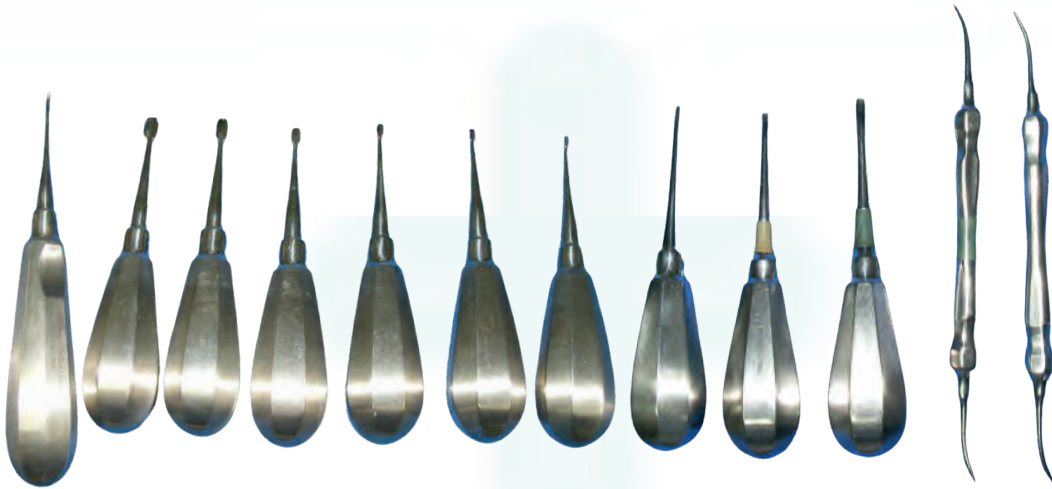
cp pharma

NOTIZEN:



cp pharma

NOTIZEN:



cp pharma

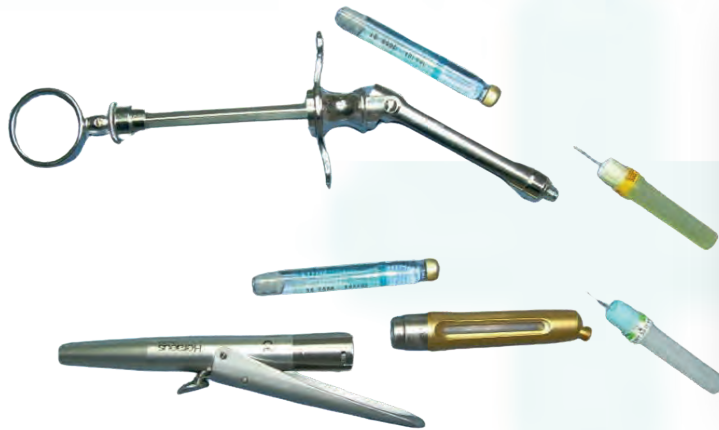NOTIZEN:



Bitte **keine** Federmaulspreizer verwenden!!

cp pharma

NOTIZEN:



cp pharma

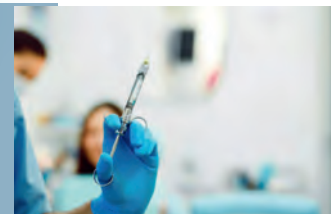NOTIZEN:

### Warum Lokalanästhesie?

- Schmerzkontrolle & Reduktion des Narkosemittelbedarfs
- Bessere postoperative Schmerztherapie
- Schnellere Erholung des Patienten
- Gängige Lokalanästhesieverfahren

#### ✓ Infiltrationsanästhesie

- Direkte Injektion in das Gewebe um den betroffenen Zahn
- Wirkt lokal begrenzt, z. B. bei kleineren Eingriffen



cp pharma

NOTIZEN:

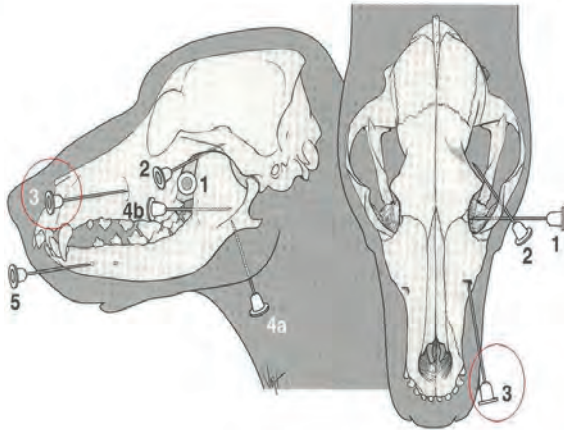
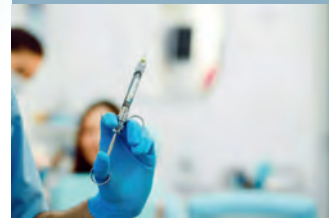

Abbildung 6.1 Leitungsanästhesie am Kopf des Hundes. Kanülenposition zu 1 = N. maxillaris; 2 = Nn. zygomaticus, lacrimalis und ophthalmicus; 3 = N. infraorbitalis; 4 = N. mandibularis, a = extraorale Technik, b = intraorale Technik; 5 = N. alveolaris inferior

- ✓ Leitungsanästhesie
- Betäubt größere Areale durch Blockade ganzer Nerven



cp pharma

NOTIZEN:



Destruktives vermeiden, Prophylaxe fördern

“Tue Gutes und sprich darüber.”



cp pharma

NOTIZEN:

## Zusammenfassung



# PRAXISTIPP

### ✓ 1. Vorbereitung des Patienten

- Nüchternzeit prüfen (mind. 6–8 h vor OP, außer bei Jungtieren)
- Allgemeinzustand checken → Vitalwerte, Gewicht, evtl. Blutbild
- ggf. Venenzugang legen

### ✓ 2. OP-Raum & Instrumente vorbereiten

- Dentalstation & Absaugung checken
- Instrumentenset steril & vollständig? (Scaler, Extraktionszangen, Spiegel etc.)
- Dentalröntgen vorbereiten
- Monitoring vorbereiten (EKG, Pulsoximeter, Wärmematte)

cp pharma

NOTIZEN:

## Zusammenfassung



# PRAXISTIPP

### ✓ 3. Während der OP

- Lagerung des Patienten optimieren
- Assistenz bei der Zahnreinigung, Extraktion & Röntgen
- Narkose & Vitalwerte überwachen → Atmung, Puls, Temperatur regulieren
- Absaugen/Wegtupfen von Speichel & Flüssigkeiten

### ✓ 4. Post-OP & Nachsorge

- Aufwachen überwachen (Wärmeerhalt, Vitalparameter, Schmerzmanagement)
- Besitzeranweisung geben → Fütterung, Medikation, Kontrolle des OP-Gebiets
- Dokumentation & Nachsorgetermine festhalten

💡 **TAKE HOME: EINE GUTE VORBEREITUNG SPART ZEIT UND MINIMIERT RISIKEN!**

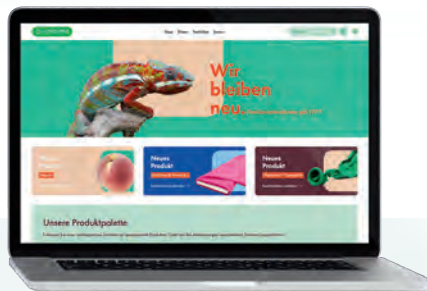cp pharma

NOTIZEN:





[illegible]



# CP-Pharma Onlineshop

schnell und transparent

cp pharma

NOTIZEN:

---



---



## Highlights

### – Schnelle Bestellwege

- > aus Suchvorschau
- > Intelligenter Merkzettel
- > per Scan-Funktion



Kundenfreundlichkeit  
ist höchste Priorität

### – Transparente Artikelinformationen

- > Laufzeit
- > Lieferzeit
- > Preise und Sparmöglichkeiten

### – Hilfreiche Bestellhistorie

- > Rechnungssuche
- > Nachlieferungen im Blick
- > Bestellung per Klick wiederholen

cp pharma

NOTIZEN:

---



---



## Schnellbestellung aus der Suche

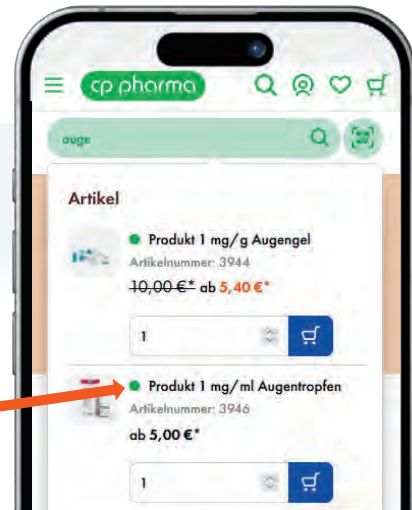- Direkt aus der Suchergebnisvorschau Artikel einfach in den Warenkorb legen:

1. Suchbegriff eingeben
2. Menge eingeben
3. Warenkorb-Symbol klicken, fertig!  
→ So sparen Sie wertvolle Zeit!

- Was bedeutet der farbige Punkt?

- ● = sofort lieferbar
- ● = Artikel wird nachgeliefert
- ● = derzeit nicht bestellbar

Bei Klick auf den farbigen Punkt erhalten Sie genauere Informationen zur Lieferzeit.



NOTIZEN:

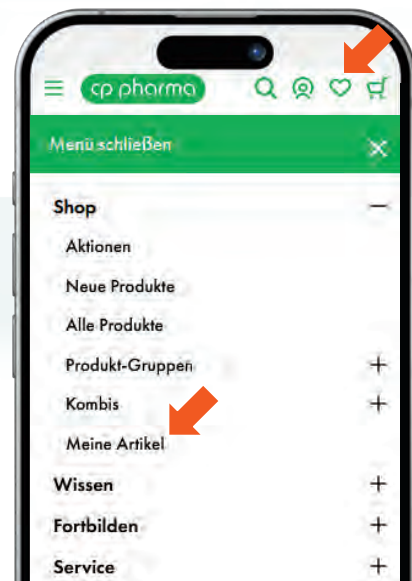


## Intelligenter Merktzettel

- Was ist das?  
Der intelligente Merktzettel ist eine automatisch generierte Auflistung Ihrer in den letzten 2 Jahren gekauften Artikel.

- Wo zu finden?  
  - > auf das ♥ klicken ODER
  - > über Artikelkategorie "Meine Artikel"

- TIPP: Wer also gern wiederkehrend aus seinem persönlichen Artikelportfolio bestellt, für den ist der neue intelligente Merktzettel eine große Hilfe!

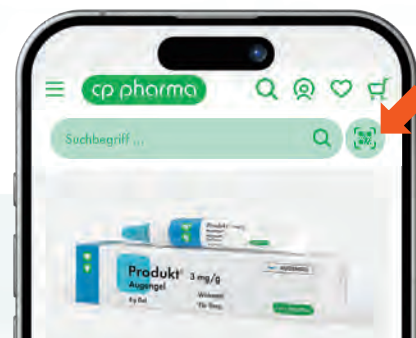

NOTIZEN:



## DataMatrix- und Barcodescanner

- Was ist das?  
Im Shop **integrierter Scanner**, mit dem man die Codes auf den nachzubestellenden Packungen (z.B. direkt in Ihrer Apotheke) scannen kann.
- Wie funktioniert er?
  - > Im Suchfenster das **Scan-Symbol** anklicken
  - > Code auf der Packung scannen
  - > Artikel wird angezeigt und kann direkt in den Warenkorb gelegt werden!
- TIPP: Nutzen Sie für **optimale Scanergebnisse** Ihr Smartphone, Tablet oder einen externen Handscanner.



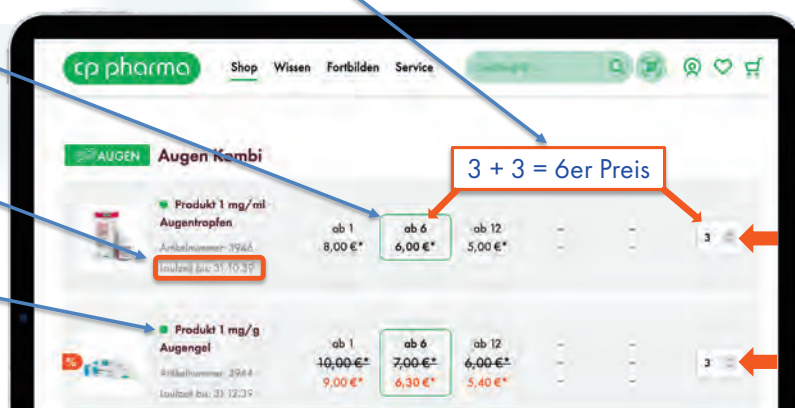
NOTIZEN:



## Listenansicht mit vielen Vorteilen

**Alle Preise im Blick - Sparen war noch nie einfacher!**

- Sobald Sie in der LISTENANSICHT eine Menge eingeben, zeigt Ihnen der **grüne Rahmen** unter Berücksichtigung geltender Kombiangebote den erreichten Preis an.
- Zudem erhalten Sie hier Informationen zu den **Laufzeiten** unserer Produkte.
- Bei Klick auf den **farbigen Punkt** erhalten Sie genauere Informationen zur **voraussichtlichen Lieferzeit**.



NOTIZEN:





## Artikeldetailseite

Wie der Name schon sagt, gibt es hier diverse Details zum Artikel:

- Preise
- Rabatte
- Lieferbarkeit
- Laufzeit
- Link zum Kombiangebot
- Wirkstoff, Darreichung, Tierart
- Produktinfo als Download
- Produktvarianten
- assoziierte Serviceartikel

oben

unten



NOTIZEN:



## Hilfreiche Bestellhistorie

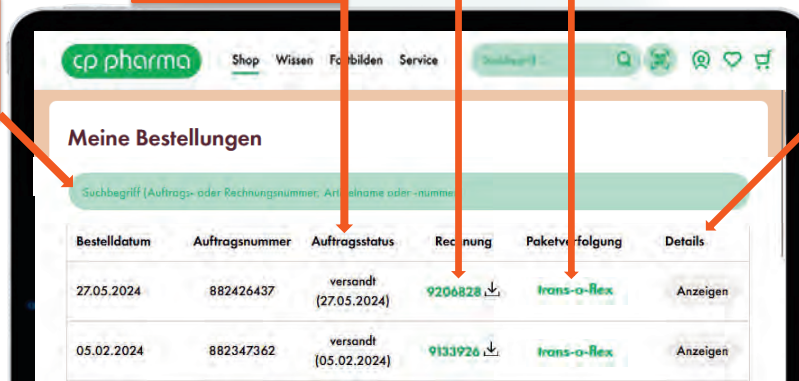
In „Meine Bestellungen“ können Sie Ihre Bestellungen einsehen:

Suchfeld zur Rechnungs- oder Artikelsuche

Versanddatum (offene Aufträge bleiben oben)

Klick auf grüne Ziffern öffnet Rechnung/Link zur Paketverfolgung

Unter „Details“ können Sie die Artikel einer Bestellung erneut in den Warenkorb legen (und dort die gewünschte Stückzahl bei Bedarf ändern)

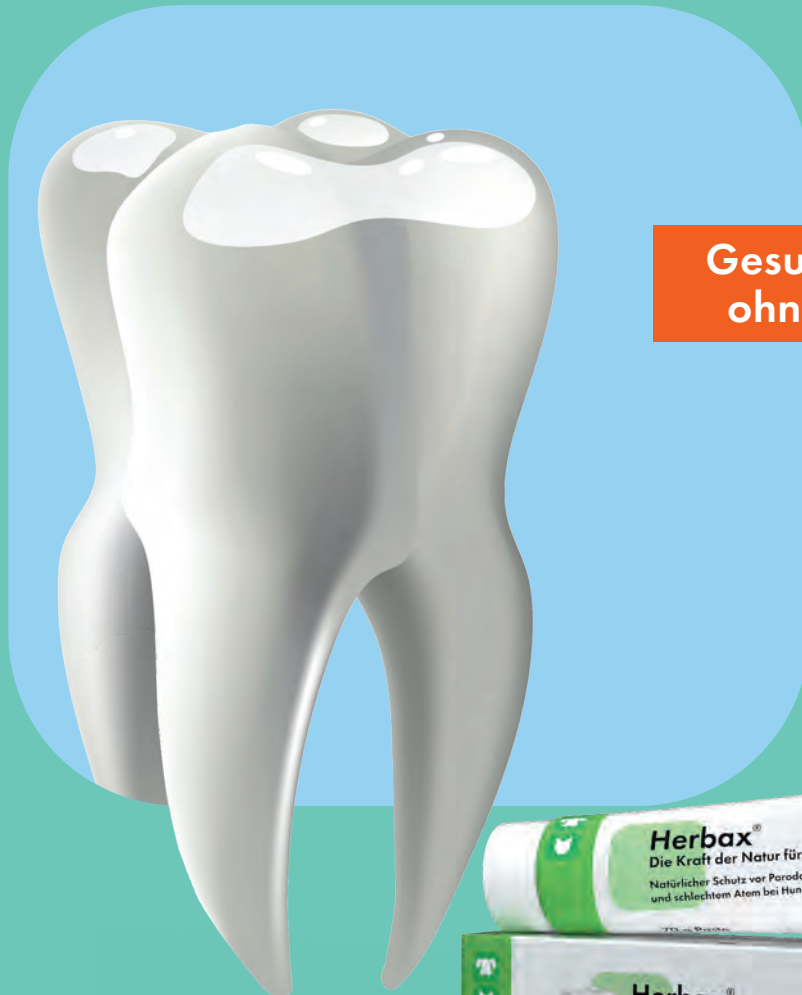

NOTIZEN:

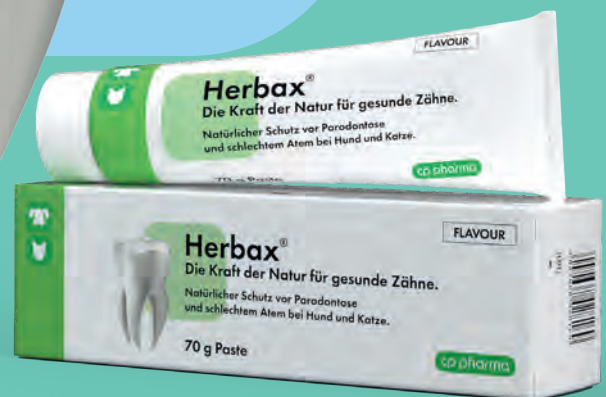



# Glanzleistung!



Gesunde Zähne  
ohne Bürsten!



## Herbax®

Zahnpflege für Hunde und Katzen

- Ohne Bürste – einfach aufs Zahnfleisch geben
- Mit Polyphosphaten zur Verminderung von Zahnsteinbildung
- Zimt- und Eukalyptusöl: Effektiv gegen Bakterien und Entzündung



cp pharma



cp pharma

CP-Pharma Handelsgesellschaft mbH  
Ostlandring 13 · 31303 Burgdorf · Tel.: 05136 60660 · Fax: 05136 60666  
E-Mail: [info@cp-pharma.de](mailto:info@cp-pharma.de) · [www.cp-pharma.de](http://www.cp-pharma.de)